ПОД НАУЧНОЙ РЕДАКЦИЕЙ
ПРОФЕССОРА В.Н. НИКОЛЕНКО

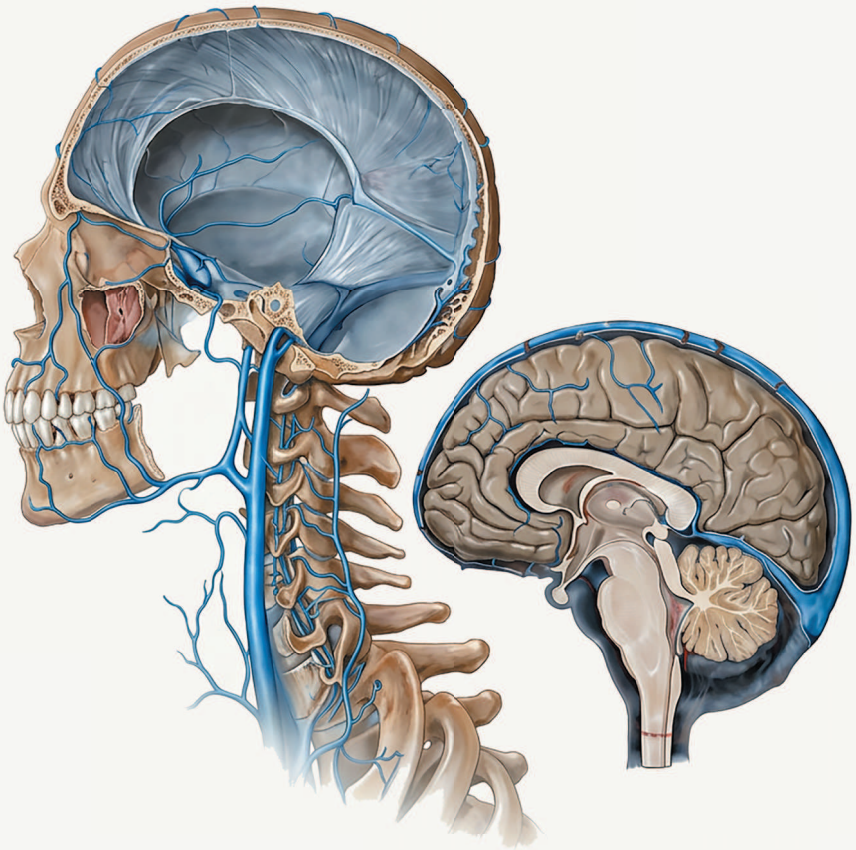

САВЕРИО ЧИНТИ
АНТОНИО ДЖОРДАНО

НЕЙРОАНАТОМИЯ

ИЛЛЮСТРИРОВАННЫЙ АТЛАС НЕРВНОЙ СИСТЕМЫ

МЕДПРОФ

УДК 611.8(084.4)
ББК 28.706я6
Ч-63

NEUROANATOMIA
Saverio Cinti, Antonio Giordano

Copyright © 2021 Edi.Ermes s.r.l. - Milano
This edition of NEUROANATOMIA is published by arrangement with Edi.Ermes.
ISBN 978 – 88 – 7051 – 749 – 1

Чинти, Саверио.

Ч-63 Нейроанатомия : иллюстрированный атлас нервной системы / Саверио Чинти, Антонио Джордано ; под научной редакцией проф. В. Н. Николенко ; [перевод с английского. В. В. Бедрань]. — Москва : Эксмо, 2026. — 304 с. : цв. ил. — (Медицинский атлас).

ISBN 978-5-04-104117-5

Перед вами наглядный атлас по морфологии центральной и периферической нервной системы. Материал выстроен по классической структуре учебного курса: от спинного мозга и нервов — к головному мозгу и его кровоснабжению. Четкие объяснения, качественные иллюстрации и понятные схемы помогают быстро разобраться даже в сложной анатомии.

Внимание! Ни издатель, ни автор не несут никакой ответственности за какие-либо травмы и/или ущерб, причиненный людям или имуществу в результате каких-либо фактических или предполагаемых клеветнических заявлений, нарушения прав интеллектуальной собственности или неприкосновенности частной жизни, а также ответственности за качество продукции, будь то в результате халатности или иным образом, или в результате любого использования или эксплуатации каких-либо идей, инструкций, процедур, продуктов или методов, содержащихся в данном материале.

УДК 611.8(084.4)
ББК 28.706я6

ISBN 978-5-04-104117-5

© Бедрань В.В., перевод на русский язык, 2024
© Соловьева А.С., художественное оформление, 2026
© Оформление. ООО «Издательство «Эксмо», 2026

ПРЕДИСЛОВИЕ

Более 40 лет моей жизни я посвятил преподаванию анатомии человека, но с тех пор как я разделил эту работу с двумя уважаемыми коллегами, мое внимание переключилось главным образом на нейроанатомию — область, представляющую наибольшую сложность и вызывающую трудности у студентов.

Моя философия преподавания сосредоточена на функциональных аспектах, на тех анатомических деталях, которые могут наиболее полно пролить свет на нейрофизиологию и биологические аспекты неврологических и психиатрических расстройств.

Понимание организации нейронов в рамках центральной и периферической нервной систем — обязательное условие для изучения как нормальных, так и патологических ее функциональных аспектов.

Эта книга отражает мой долгий опыт и формирование идей, направленных на минимизацию объема информации, необходимой врачу в этой области.

В работе над этим проектом мне пришлось тесно сотрудничать с Антонио Джордано, который станет моим преемником на кафедре. Я с гордостью отмечаю, что он уже профессор кафедры анатомии человека. Уверен, что, вступив в должность, он обеспечит непрерывность обучения, сохранив при этом возможность внесения улучшений, которые, без сомнения, будут реализованы.

Я хочу воспользоваться этим моментом, чтобы выразить благодарность руководителю школы, Франческо Оскулати, а также всем тем, кто оказывал мне и нам поддержку на этом пути; особая благодарность Патриции Габриэллони, которая всегда была рядом на первых этапах этого издательского проекта.

Саверио Чинти

Нашим дорогим женам,
Эмануэле и Арианне

СОДЕРЖАНИЕ

ПРЕДИСЛОВИЕ 5

ВСТУПЛЕНИЕ 11

1. ОБЩИЕ ПОНЯТИЯ НЕРВНОЙ СИСТЕМЫ 13

Мозговые оболочки 14
Восприятие стимулов и рецепторы 15
Нейроны. 16
Синапсы 16
Белое и серое вещество 17
Нервы 17
Бессознательные и осознаваемые импульсы 18

2. СПИННОЙ МОЗГ 21

Органогенез 21
Макроскопическая анатомия 26
Анатомо-функциональная организация 27

3. ПЕРИФЕРИЧЕСКАЯ НЕРВНАЯ СИСТЕМА: СПИННОМОЗГОВЫЕ НЕРВЫ 65

Спинномозговые нервы. 66
Приложение 96
Таз 96

4. ГОЛОВНОЙ МОЗГ 109

Краткие сведения об органогенезе 109
Ствол мозга. 109
Мозжечок 188
Промежуточный мозг 205
Конечный мозг 226
Лимбическая система 258

5. ВАСКУЛЯРИЗАЦИЯ 265

Артерии, питающие головной мозг 265
Артерии, питающие спинной мозг 268
Артерии, питающие мозжечок 269
Мозговые вены и венозные синусы твердой мозговой оболочки. 272
Венозный отток от спинного мозга 275
Венозный отток от мозжечка 278

АЛФАВИТНЫЙ УКАЗАТЕЛЬ 279

ВСТУПЛЕНИЕ

До первой половины XIX века представления о гистологической структуре и клеточном составе нервной системы оставались довольно неопределенными, прежде всего из-за отсутствия соответствующих гистологических методов окраски нервной ткани и, как следствие, невозможности изучения сложной морфологии нейрона и глиальных клеток в трехмерном масштабе.

Начало современного подхода к функциональной анатомии нервной системы можно отнести ко второй половине XIX века, что стало по меньшей мере частичным успехом итальянской научной работы. В небольшом городке Пьянура-Падана, Аббиатеграссо, существовала больница под названием Le Pie Case degli Incurabili, куда попадали старые хронические пациенты с невысокими шансами на выживание. Здесь работал Камилло Гольджи (Кортено, 1843 — Павия, 1926), тогда еще молодой врач, который окончил Университет Павии и был страстным исследователем.

Этот молодой ученый уже занимался научной деятельностью в престижной лаборатории микроскопической анатомии Университета Павии, который в то время считался одним из самых современных в мире благодаря наличию десятка передовых микроскопов. Гольджи пришлось прервать свои исследования, поскольку его отец, сельский врач, не мог его обеспечить и указал ему на работу в больнице в Аббиатеграссо. С сожалением Гольджи покинул лабораторию, где его начальником был Джулио Биццоццеро (1846–1901), который обнаружил гемопоэтическую функцию костного мозга и тромбоцитов.

Гольджи согласился на предложенный контракт, но поставил условие, позволяющее ему продолжать научные исследования внутри больницы. Кухня больницы была преобразована в небольшую лабораторию с микроскопом. Молодой ученый получал от коллег из лаборатории Павии образцы тканей, обработанные по его указанию, и пытался продолжить свои исследования нервной системы.

В ночь между декабрем 1872 года и январем 1873 года он наблюдал в микроскоп результат особой гистохимической реакции, которую он разработал и усовершенствовал, где хромат калия взаимодействовал с серебряными солями в срезе спинного мозга. Он увидел, как в этой реакции некоторые нейроны были четко выделены со всеми их частями: перикарионом (или телом клетки), дендритами и аксоном. Выделенные элементы выглядели черными на желтоватом фоне, и с тех пор гистохимический метод, разработанный Гольджи, синтетически обозначался термином «черная реакция».



Камилло Гольджи (1843–1926)

До сих пор неизвестно, почему эта цитохимическая реакция способна выделять только некоторые нейроны, а иногда и глиальные клетки в их целостности, оставляя другие неокрашенными.

В последующие десятилетия «черная реакция» была усовершенствована и широко использовалась для микроскопического изучения различных частей центральной нервной системы, особенно испанским нейроанатомом Сантьяго Рамоном-и-Кахалем (1852–1934).

Примерно тридцать лет спустя, в 1906 году, открытие «черной реакции» принесло Камилло Гольджи Нобелевскую премию по физиологии и медицине. Он до сих пор остается единственным итальянцем, получившим Нобелевскую премию по медицине, и всегда работал и вел свои исследования в Италии.

Фундаментальное значение открытия Гольджи заключается в том, что он сделал возможным понимание анатомической и функциональной организации всей нервной системы, поскольку перспектива наблюдения за всеми нейронными отростками вскоре заложила основы для правильного определения основного нейрофункционального аспекта нервной ткани — нейронных связей.

Этому великому мастеру итальянских исследований авторы этой книги не без гордости посвящают свою работу.

ВСТУПЛЕНИЕ ОТ НАУЧНОГО РЕДАКТОРА

В книге максимально выдержан авторский колорит языка итальянских нейроанатомов, имеющих полувековой опыт преподавания анатомии. Наряду с терминами международных анатомической, гистологической и эмбриологической номенклатур сохранены латинизированные наименования структур и понятий, прижившихся в клинической среде и используемых в повседневном общении врачей и студентов-медиков. Их смысл также стал давно известным для пациентов и интересующихся своим здоровьем людей. Обиходным стало наименование двуглавой мышцы плеча как бицепса, трехглавой мышцы плеча — как трицепса, четырехглавой мышцы бедра — как квадрицепса, спинномозговой жидкости — как цереброспинальной жидкости, или ликвора, и др. Латинизированные наименования порой более точно и доходчивее передают назначение, локализацию, суть строения, и это более короткие термины, чем русскоязычные, легче запоминаются, чем официально принятые. Например, ганглий заднего корешка (термин авторов атласа) и спинномозговой ганглий (номенклатурный): первый термин очень точно определяет топографическое положение структуры, чем второй термин — спинномозговой ганглий, по названию которого определить его локацию невозможно или можно представить ее неправильно — «лежащий в спинном мозге». Для лучшего запоминания и облегчения чтения такие синонимы иногда приведены в повторениях, в скобках. Сложные анатомо-функциональные аспекты нейроморфологии и физиологии преподнесены очень понятно, кратко и в оригинальной трактовке. Так, простые и сложные рефлекторные дуги авторы называют короткими и длинными, исходя из принципа их построения. Также наименования многих клинических симптомов латинизированы и производятся от латинского наименования структур, которые знакомы и понятны профессиональному кругу анатомов и врачей. Например, наименование «диэнцефальный синдром» происходит от латинского названия промежуточного мозга — *diencephalon*.

Научный редактор выражает благодарность за помощь в работе над атласом Екатерине Андреевне Диановой и Артёму Александровичу Морозову.

1

ОБЩИЕ ПОНЯТИЯ НЕРВНОЙ СИСТЕМЫ

В изучении нервной системы ключевую роль играет углубленное понимание взаимосвязей между нейронами, местонахождение перикариона (центральной области нейрона, в которой содержится ядро), а также направление дендритов и аксонов. Основная функция нервной системы заключается в передаче нейронных импульсов от одной клетки к другой.

Для обретения представления об общей форме нервной системы полезно обратиться к анатомии «контейнеров», в которых находится центральная нервная система: **череп** и **позвоночник** (рис. 1.1).

Помещение этих структур в скелетные оболочки обусловлено необходимостью обеспечения защиты, поскольку нервная система — наиболее защищенная среди органов благодаря свойствам нервной ткани и ее значимости для организма. Фактически нервные клетки настолько дифференцированы, что утрачивают первичные функции, такие как репродуктивные, что приводит к потере основного механизма регенерации после повреждений.

Основополагающий закон, предложенный в биологии тканей Джулио Биццоццеро (наставника Камилло Гольджи), классифицирует клетки следующим образом:

- нестабильные элементы, которые живут недолго, но обладают высокой способностью к размножению (например, эпителиальные клетки слизистой оболочки кишечника);
- достаточно стабильные клетки (такие как клетки соединительной ткани);
- перманентные клетки (например, нейроны).

Легко понять, что повреждения в тканях с клетками, обладающими способностью к регенерации, поддаются легкому восстановлению, в то время как повреждения, затрагивающие нервную систему, восстанавливаются хуже.

Череп и позвоночник представляют собой скелетные структуры, защищающие и удерживающие центральную нервную систему, также известную как *neuraxis*. Наивысший уровень защиты обеспечивается полостью черепа, в то время как содержимое позвоночного канала менее защищено из-за наличия маленького промежутка между ним и стенками канала, заполненного

Рис. 1.1. На рисунке изображена центральная нервная система, расположенная в частях скелета, представленных черепом, где находится головной мозг, а также позвоночником, содержащим спинной мозг

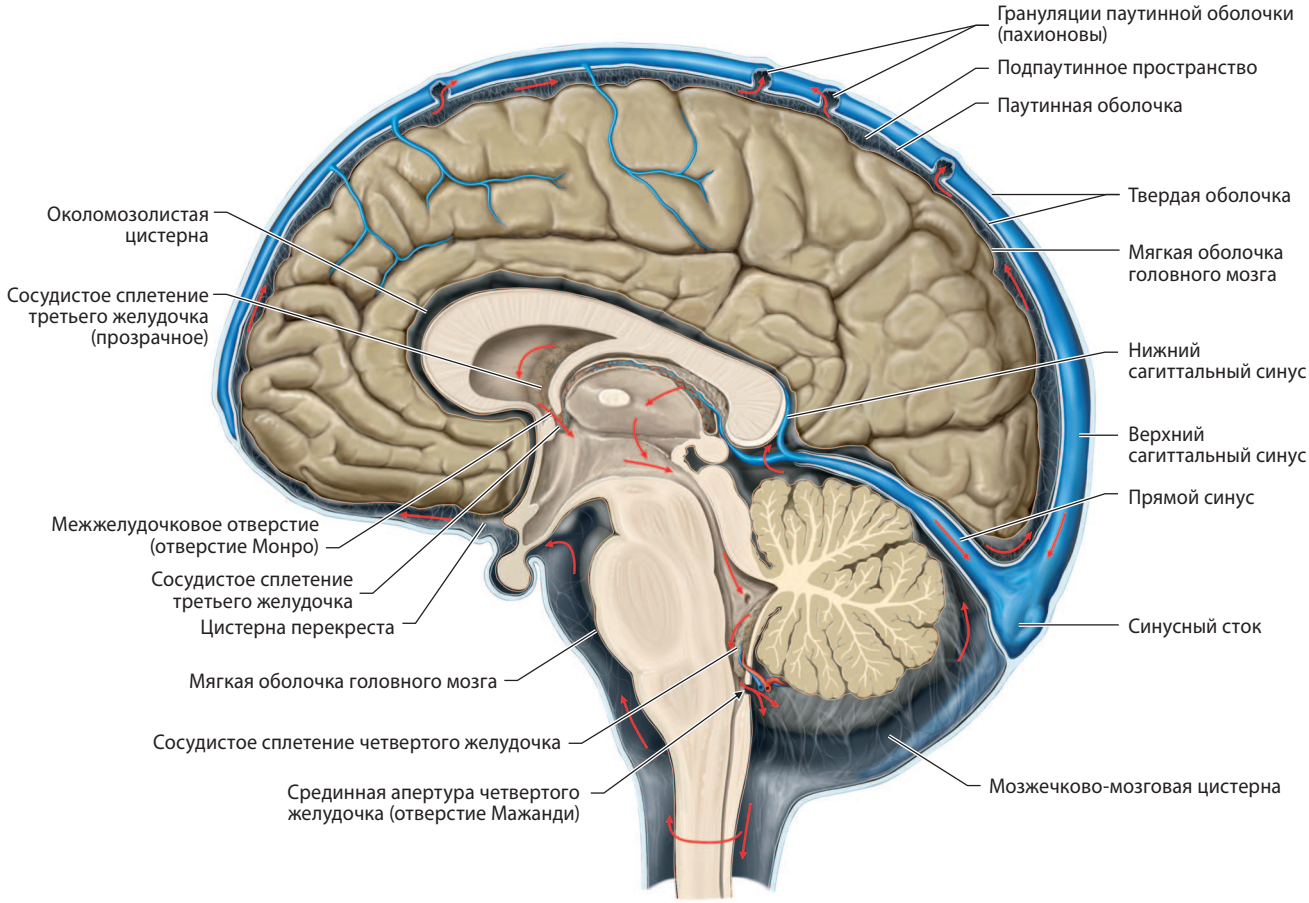

Рис. 1.2. На рисунке изображены мозговые оболочки, состоящие из наружной твердой оболочки, паутинной оболочки и внутренней — мягкой оболочки, которые охватывают центральную нервную систему. В пространстве между паутинной и мягкой оболочками (подпаутинное пространство) циркулирует спинномозговая жидкость

связками. Полость черепа и позвоночный канал образуют непрерывную полость.

Однако жесткие стенки контейнеров могут представлять опасность в случае травматических событий или при рассечении в случае переломов. Для снижения подобных рисков центральная нервная система также защищена жидкостной подушкой, которая располагается между ней и скелетными стенками контейнеров. Очевидно, что и для этой жидкостной подушки необходим свой контейнер: такова роль мозговых оболочек, мембран, окружающих центральную нервную систему таким образом, чтобы она была полностью окружена этой жидкостью, известной как спинномозговая (цереброспинальная жидкость, или ликвор) (рис. 1.2).

МОЗГОВЫЕ ОБОЛОЧКИ

Существуют три оболочки, окружающие центральную нервную систему (ЦНС), которые расположены снаружи внутрь следующим образом:

- твердая оболочка (*dura mater*);
- паутинная оболочка (*arachnoid mater*);
- мягкая оболочка (*pia mater*).

Мягкая мозговая оболочка наиболее тесно связана с центральной нервной системой (ЦНС), она самая тонкая, прозрачная и расположена непосредственно на поверхности ЦНС. По этой причине ее можно наблюдать только под световым микроскопом. Она точно повторяет все углубления на поверхности ЦНС: например, на уровне конечного мозга мягкая оболочка проникает в продольную щель большого мозга и покрывает ее поверхность (см. рис. 1.3).

Паутинная оболочка (*arachnoid mater*) — более плотная оболочка, напоминающая паутину, которая располагается над ЦНС; она выглядит как белесоватая мембрана, перекидывающаяся мостом над всеми структурами, углубляющимися в ЦНС. Между паутинной и мягкой мозговой оболочками образуется особое пространство. Это пространство, находящееся под паутинной оболочкой и над мягкой оболочкой, называется подпаутинным (субарахноидальным) пространством, и в нем циркулирует спинномозговая жидкость (см. рис. 1.3).

Твердая оболочка (*dura mater*) состоит из плотной фиброзной соединительной ткани. Она представляет собой жесткую толстую кожистую мембрану. Это очень важная соединительнотканная оболочка, по консистенции схожая с крупными сухожилиями; она имеет перла-

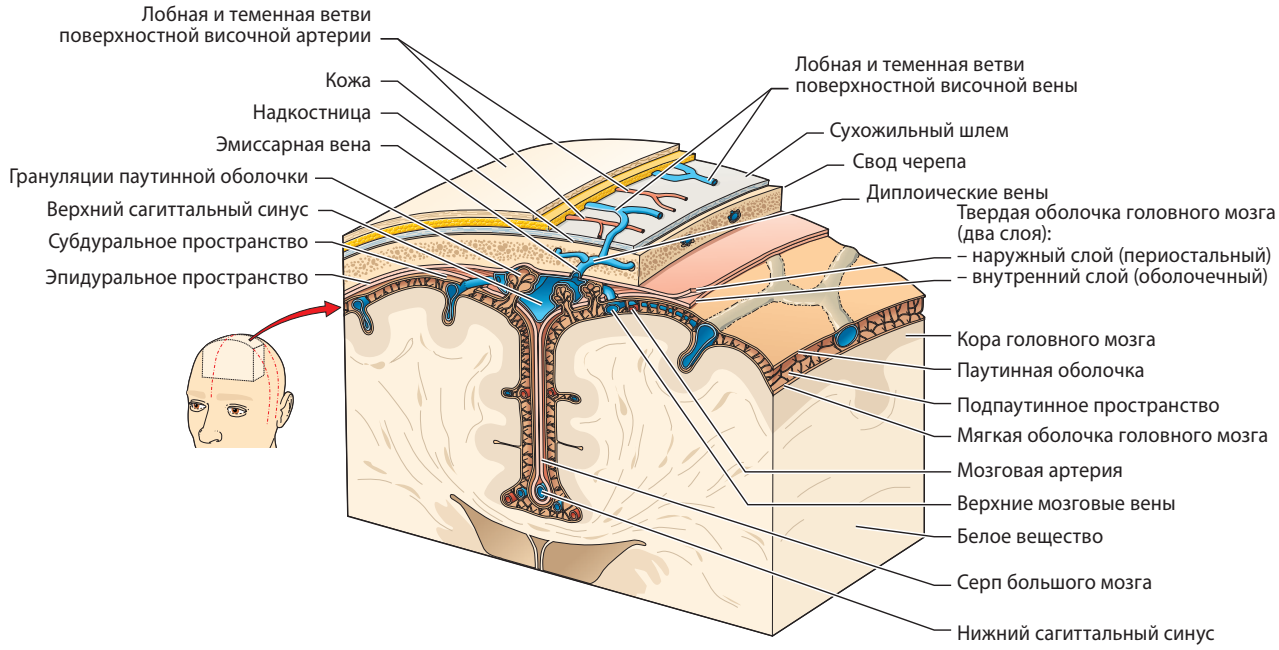

Рис. 1.3. Центральная нервная система окружена оболочками: мягкой, паутинной и твердой. Мягкая оболочка располагается на поверхности и следует по всем ее углублениям. Между мягкой и паутинной оболочками, которая перекидывается мостом над этими углублениями, находится подпаутинное пространство, содержащее спинномозговую жидкость

мутровый оттенок, резко отличающийся по цвету от двух других, очень тонких оболочек. По этой причине твердая оболочка также называется пахименинкс (от греч. παχυ-, лат. *pachy-*, что означает «толстый»), в то время как мягкую и паутинную оболочки называют лептоменинкс (от греческого λεπτός, что означает «тонкий»).

ВОСПРИЯТИЕ СТИМУЛОВ И РЕЦЕПТОРЫ

Нервная система в первую очередь позволяет нам взаимодействовать с окружающим миром. С помощью нервной системы мы можем понимать, что происходит в нашем окружении, и генерировать ответы, которые позволяют нам реагировать, выживать и контактировать с внешним миром, используя возможности, превосходящие таковые у любого другого живого существа.

Для этого мы должны быть способны воспринимать происходящее, что предполагает обнаружение сигналов из внешней среды. Сигналы, которые мы можем воспринимать, имеют различную природу: химическую, физическую или электромагнитную (например, свет). Наиболее важный стимул — визуальный. Чем более критичен воспринимаемый стимул, тем более сложной должна быть структура, необходимая для его обнаружения.

Структуры, предназначенные для обнаружения стимулов, называются рецепторами. Они улавливают стимулы извне или изнутри человеческого тела и преобразуют их в язык нервных клеток, то есть в биоэлектрические феномены, представленные изменениями поляризации мембраны и потенциалами действия.

Таким образом, рецептор выполняет функцию настоящего трансформатора, преобразующего электромагнитные, физические или химические стимулы в электрические импульсы, а именно в деполяризацию мембраны.

Рецепторы обладают весьма разнообразным строением, начиная от очень сложных структур, таких как глаз или ухо, и заканчивая очень простыми структурами, такими как одноклеточные рецепторы или свободные нервные окончания.

Конкретные особенности отдельных рецепторов будут описаны постепенно в ходе этого текста.

Наиболее важные стимулы, которые мы должны воспринимать:

- визуальный (зрительный);
- аудиторный (слуховой);
- обонятельный;
- вкусовой;
- вестибулярный (или стимул равновесия).

Почти все эти стимулы воспринимаются благодаря рецепторам, расположенным в верхней части тела, в голове. Это объясняется тем, что общая архитектурная структура нашего организма в первую очередь направлена на защиту от опасностей. Именно поэтому такие важные рецепторы находятся на уровне головы.

Многие другие тактильные рецепторы и терморецепторы рассеяны и распределены по всей поверхности человеческого тела, в коже, и организованы в специфические подтипы, которые учитывают особые функцио-