

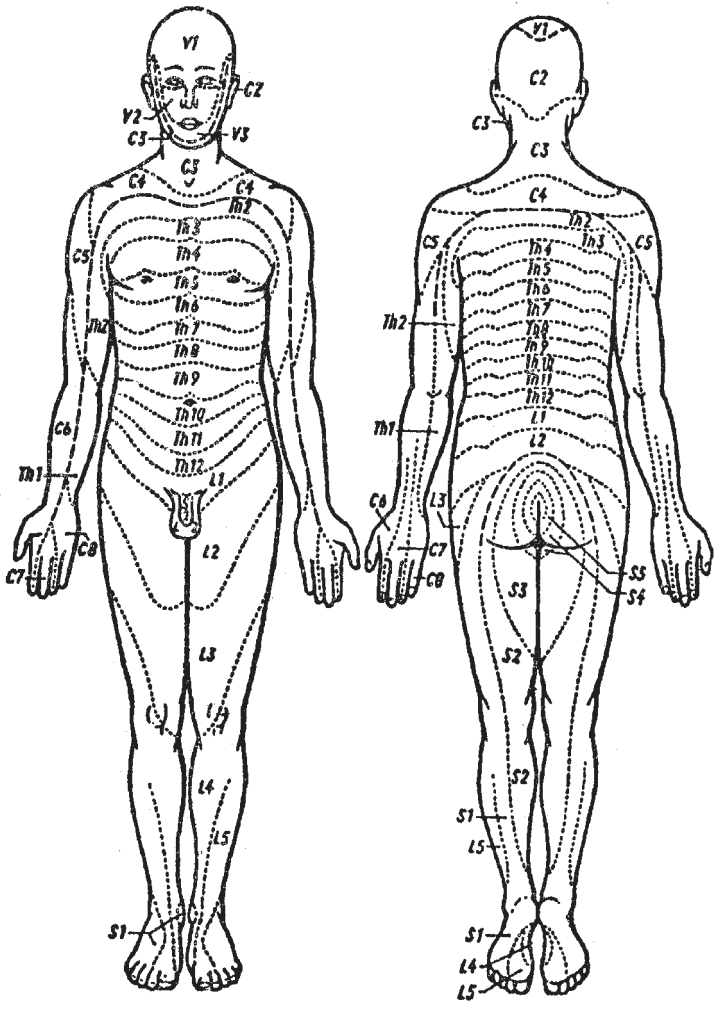Рис. 1. Схема сегментов тела человека

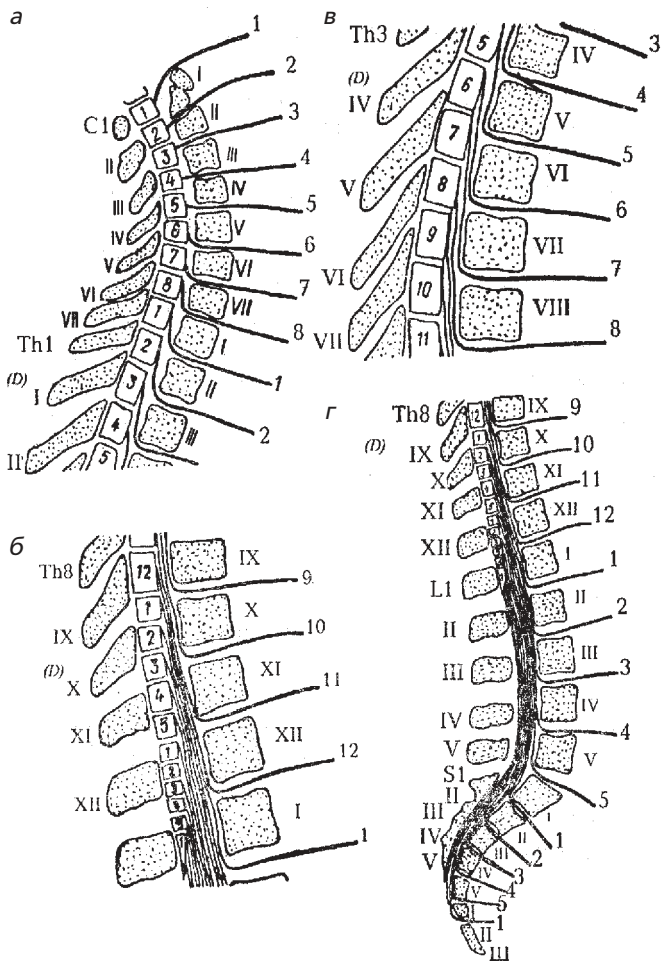


Рис. 3. Задние ветви спинномозговых нервов:
 а — шейный отдел; б — нижний грудной отдел; в — верхний грудной отдел; г — пояснично-крестцовый отдел

