

# СОДЕРЖАНИЕ

<b>ВВЕДЕНИЕ.....</b>	<b>6</b>
<b>ГЛАВА 1. АНАТОМИЯ ДЫХАНИЯ .....</b>	<b>8</b>
Суставы ребер .....	12
Движение ребер .....	13
Межреберные мышцы.....	14
Диафрагма .....	17
Движение диафрагмы .....	19
Диафрагма и брюшная полость .....	20
Мышцы живота.....	21
Вспомогательные дыхательные мышцы .....	23
Поддержка туловища разгибателями и сгибателями.....	24
Легкие и трахея.....	28
Емкость легких.....	30
<b>ГЛАВА 2. ГОРТАНЬ.....</b>	<b>32</b>
Каркас гортани .....	33
Структура гортани.....	33
Надгортанник .....	35
Перстнечерпаловидный сустав.....	35
Перстнещитовидный сустав .....	36
Эластический конус .....	37
Внутренняя часть гортани.....	38
Мышцы надгортанника .....	39
Строение голосовых складок.....	41
Внутренние мышцы гортани .....	42
Действие внутренних мышц гортани.....	45

Антагонистическая работа перстнещитовидной и щиточерпаловидной мышц .....	49
Закрытие голосовой щели и сжатие в медиальных отделах (медиальная компрессия).....	50
Работа мышц гортани в грудном регистре .....	51
Работа мышц гортани в регистре фальцета.....	52
Работа мышц гортани в головном регистре .....	53
<b>ГЛАВА 3. НАРУЖНЫЕ МЫШЦЫ ГОРТАНИ .....</b>	<b>54</b>
Мышцы, подвешивающие гортань .....	54
Действие мышц, подвешивающих гортань, во время пения.....	58
Фальцет с опорой .....	60
Головной голос.....	61
Подъязычный аппарат.....	61
Мышцы подъязычной кости и челюсти .....	63
<b>ГЛАВА 4. РОТ И ГЛОТКА .....</b>	<b>67</b>
Мышцы рта и глотки .....	69
Функция неба .....	71
Мышцы неба .....	72
Изогнутое в виде арки небо .....	75
Язык и его функции .....	75
Положение языка во время пения.....	78
Низкая гортань и расширенная глотка .....	80
<b>ГЛАВА 5. ЛИЦО И ЧЕЛЮСТЬ.....</b>	<b>82</b>
Маска .....	83
Ноздри и полость носа .....	84
Мышцы в области носа .....	85
Глаза и лоб.....	85
Щеки .....	88
Челюсть и височно-нижнечелюстной сустав .....	90
Мышцы челюсти .....	92
Положение челюсти во время пения .....	92

<b>ГЛАВА 6. ЭВОЛЮЦИЯ ГОРТАНИ И ЕЕ ФУНКЦИЯ</b> .....	<b>95</b>
Происхождение гортани .....	95
Эволюция хрящей и мышц гортани .....	96
Наружные мышцы гортани и глотание .....	97
Небо, надгортанник и носовые ходы .....	98
Устройство голосовых складок .....	99
Плотка, вертикальное положение и человеческая речь .....	102
<b>ЭПИЛОГ</b> .....	<b>104</b>
<b>ОБ АВТОРЕ</b> .....	<b>105</b>
<b>ОБ ИЛЛЮСТРАТОРЕ</b> .....	<b>106</b>
<b>АЛФАВИТНЫЙ УКАЗАТЕЛЬ</b> .....	<b>107</b>

# ВВЕДЕНИЕ

Эта книга была написана в качестве справочника для певцов, педагогов по вокалу, логопедов и студентов, изучающих голос, которым требуется подробная информация об анатомии голоса и о том, как он работает. Хотя в настоящее время доступно множество книг по пению и речи, лишь немногие из них знакомят читателя с базовой анатомией голоса в понятных и простых терминах, что и является целью данной работы. Читатели, знакомые с моей первой книгой о голосе «Твое тело, твой голос», знают, что я уже представил новый подход к теме создания голоса. Эта новая книга дополняет первый том, в который не были включены основы анатомии голоса.

При сведении воедино основных анатомических сведений о голосе первый вопрос, который возникает, — какую информацию следует включить. В этой книге я выделил пять основных систем, отвечающих за голосообразование.

Первая и во многих отношениях самая основная составляющая голоса — это дыхательная система. Хотя звук вырабатывается в гортани, это было бы невозможно без потока воздуха из легких. Именно этот воздушный поток обеспечивает необходимую энергию для приведения в движение голосовых складок и, соответственно, для воспроизведения звука. В первой главе мы рассмотрим анатомию дыхания.

Во второй главе исследуется вторая система — гортань, которая является физической структурой, имеющей самое прямое отношение к голосу. Ее роль в воспроизведении голоса и ее узкоспециализированные функции настолько важны, что они заслуживают

ключевого места в базовом справочнике по анатомии голоса. Гортань образует пространство для вибрирующих в процессе издания звука голосовых складок, сводя их вместе, когда мы хотим что-то сказать или пропеть, и разводя их в стороны, когда мы дышим обычным образом. Функцию гортани не так легко понять из-за сложной конструкции гортани, однако когда мы разбираем ее по частям и рассматриваем каждую из этих частей по очереди, она начинает обретать смысл.

Сама гортань подвешена в сети мышц, иногда называемых наружными мышцами гортани, которые двигают эту структуру, когда мы глотаем, и помогают ей функционировать. Они составляют третью систему, которую мы рассмотрим. Хотя роль этих мышц в глотании хорошо изучена, их роль в голосообразовании в значительной степени недооценена и понимается неправильно. Мы рассмотрим функцию этих мышц в третьей главе.

Четвертая основная система — это голосовой тракт, который состоит в основном из глотки, но также включает полость рта и гортани. Именно здесь мы преобразовываем исходящие из гортани звуки в речь. Здесь же происходит усиление звука от вибрирующих голосовых складок. Поскольку речевой тракт не имеет фиксированной формы, а может изменяться в зависимости от того, как мы используем такие структуры, как рот, язык и небо, он составляет важнейшую часть вокального обучения. Мы подробно рассмотрим эти элементы в четвертой главе.

Поскольку лицо также несет практическую функцию при обучении вокалу, я включил пятую

главу, описывающую мышцы лица, связанные с постановкой голоса. Сюда же я включил челюсть, поскольку она имеет непосредственное отношение к данному разделу.

В последней главе мы рассмотрим функцию и эволюцию гортани в частности и голоса

в целом. Из-за сложности устройства гортани почти невозможно понять, почему она именно такая, какая есть, не имея представления о том, как она развивалась, что, в свою очередь, помогает прояснить некоторые ее особенности.

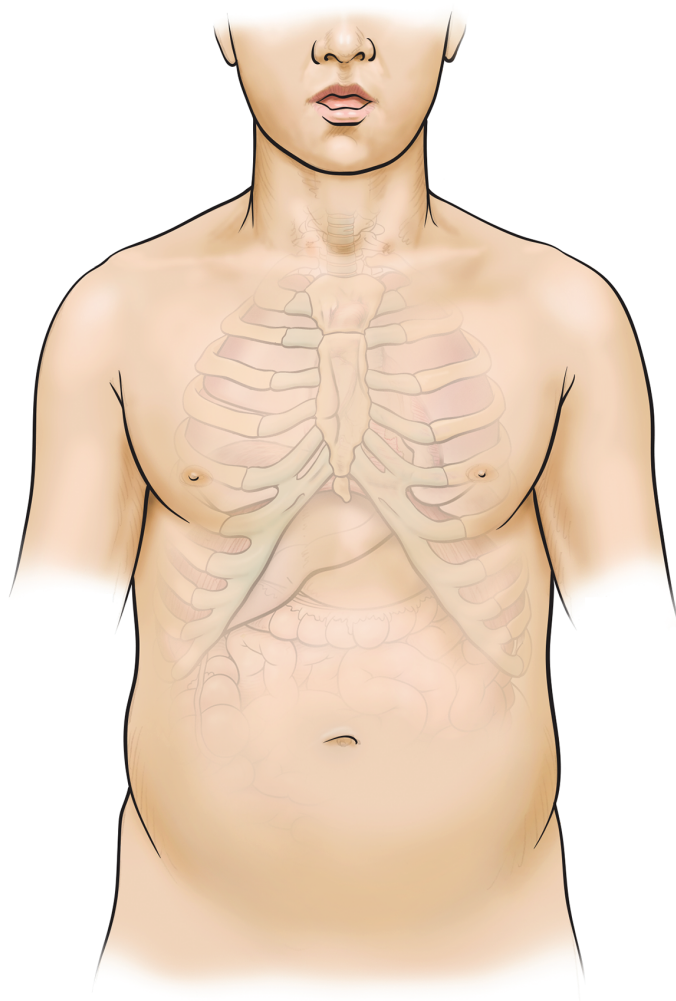
## ГЛАВА 1

# АНАТОМИЯ ДЫХАНИЯ

**Д**ыхание является одним из важнейших процессов в нашей жизни. В течение всего дня, на протяжении всей нашей жизни, мы вдыхаем воздух, чтобы обеспечить клетки всего тела кислородом, а затем выводим из легких углекислый газ, чтобы избавить организм от отходов, образующихся в результате клеточной деятельности. Кроме того, дыхание — это тот источник энергии, который приводит в движение голосовые складки, создавая звук. Для того, чтобы это произошло, мы не делаем обычный выдох, а изменяем свое дыхание

таким образом, чтобы иметь возможность воспроизводить устойчивые звуки речи и песни.

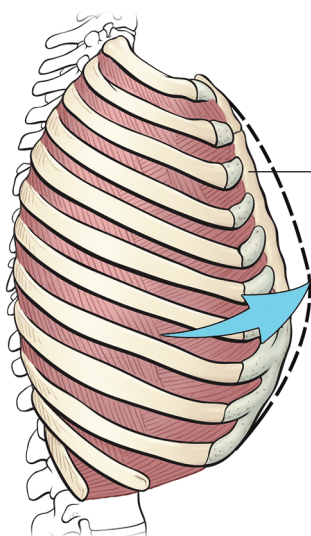
Хотя нередко под дыханием мы подразумеваем поток воздуха, проникающий внутрь нашего тела и выходящий из него, в действительности мы дышим не за счет того, что что-то делаем с воздухом, а за счет изменения размера грудной клетки. За счет увеличения и уменьшения пространства в грудной полости воздух поступает в грудную клетку и выходит из нее через нос или рот. Этот простой обмен воздухом и есть то, что мы называем дыханием.



Есть два способа увеличения и уменьшения размера грудной полости. Во-первых, ребра, образующие грудную полость, способны подниматься по принципу ручки ведра за счет движения в суставах, где они прикрепляются к позвоночнику; это действие увеличивает объем грудной клетки (рис. 1-1). Самые верхние ребра соединяются спереди с грудиной; ребра, расположенные ниже, образуют под ней арку;

последние два ребра, — плавающие ребра, — ни к чему не прикрепляются спереди. Из-за такого строения не все ребра двигаются одинаковым образом или в одинаковой степени. Но большинство ребер приподнимаются и несколько расширяются, тем самым увеличивая пространство внутри грудной клетки; когда они возвращаются в свое нижнее положение, это пространство вновь уменьшается.

Вид  
сбоку



Грудина

Вид  
спереди

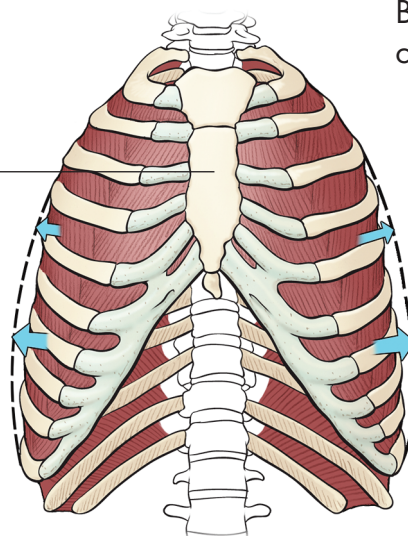


Рис. 1-1. Движение грудной клетки

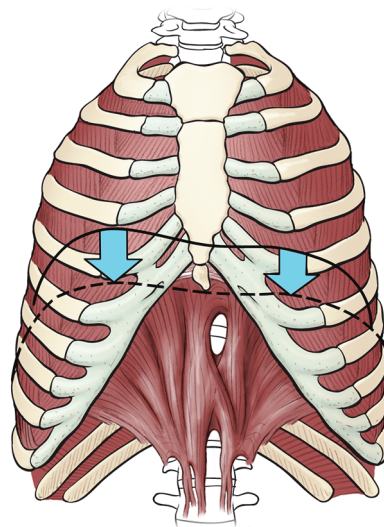
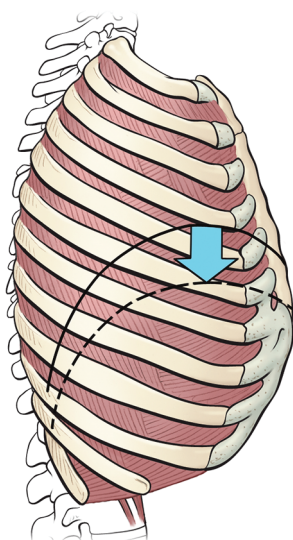


Рис. 1-2. Движение диафрагмы

Во-вторых, дно грудной полости отделено от расположенного ниже содержимого брюшной полости куполообразной мышцей диафрагмы, которая, сокращаясь, может уплощаться и тем самым увеличивать объем нижней части грудной полости (Рис.1-2). При подъеме и раскрытии

ребер диафрагма сокращается и опускается; грудная полость увеличивается, и воздух устремляется внутрь, заполняя легкие. Когда ребра возвращаются в нормальное положение, диафрагма расслабляется и поднимается, воздух вытесняется наружу, и мы делаем выдох.

## Позвоночник и грудная клетка

Основным каркасом дыхательной системы являются позвоночник и грудная клетка. Позвоночник состоит из 24 позвонков — пяти поясничных, 12 грудных и семи

шейных. С каждой стороны 12 грудных позвонков есть ребра, образующие грудную клетку (Рис. 1-3).

12 ребер, расположенных с каждой стороны туловища, соответствуют 12 грудным позвонкам позвоночника. Первые семь ребер

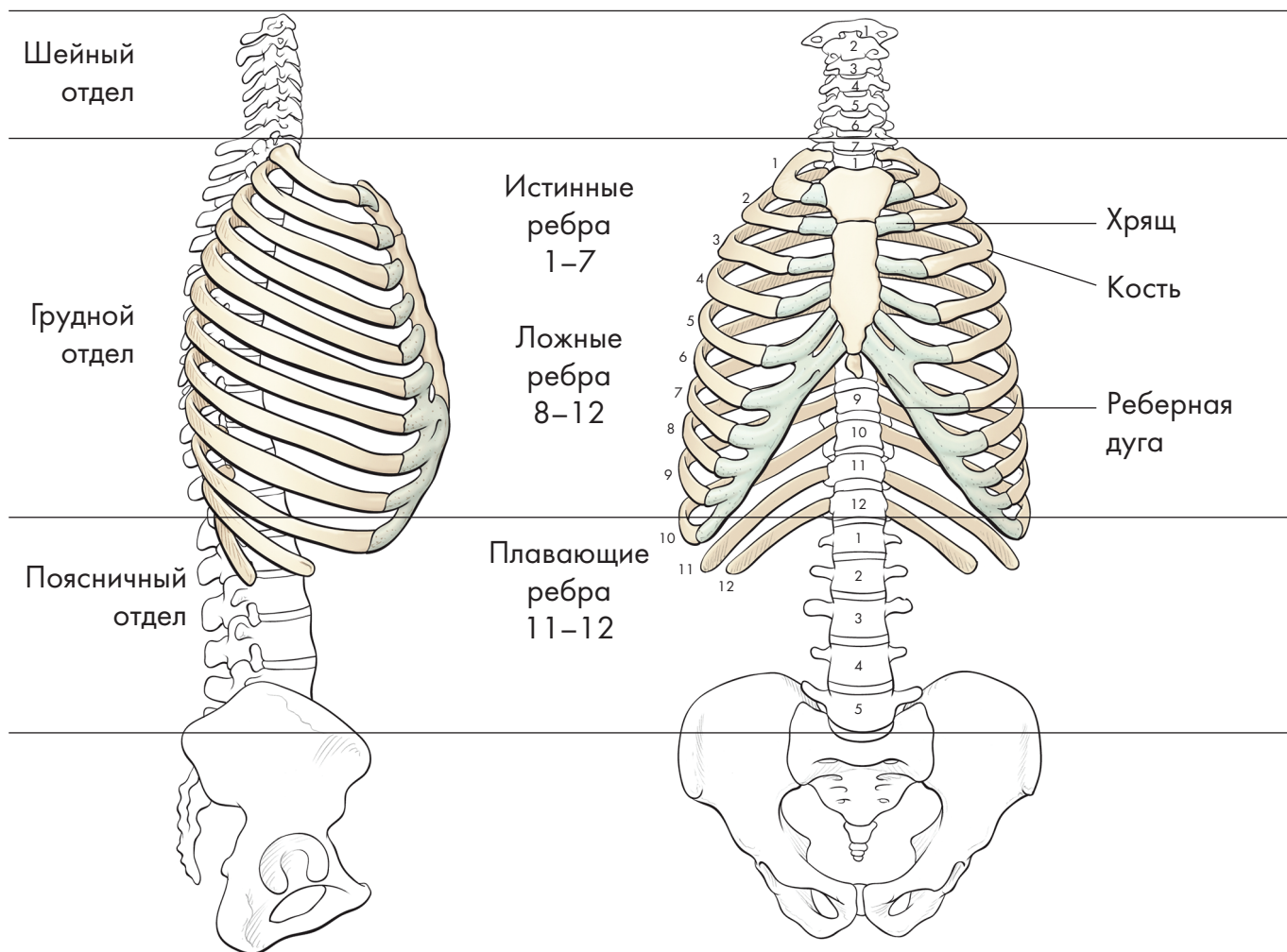


Рис. 1-3. Грудная клетка и позвоночник

прикрепляются спереди к груди́не — они называются истинными ребрами. Остальные пять ребер называются ложными ребрами, поскольку они не прикрепляются непосредственно к груди́не, а соединяются друг с другом, образуя дугу, называемую реберной дугой, которую можно легко прощупать под груди́ной. Последние два ребра называются плавающими ребрами, так как они ни к чему не прикрепляются спереди. Ребра, прикрепляющиеся к груди́не и реберной дуге, имеют не полностью костную структуру. На концах этих ребер кость переходит в хрящ, так что соединение ребер с груди́ной и реберной дугой является хрящевым

и обеспечивает достаточную эластичность. Реберная дуга также состоит из хрящей.

Внутри грудной клетки находятся легкие и сердце. Сердце находится сразу за нижней частью грудины и немного левее; легкие находятся по обе стороны от сердца. Диафрагма образует нижнюю границу грудной клетки (Рис. 1-4); сердце и легкие лежат выше диафрагмы, а все остальные основные внутренние органы лежат ниже диафрагмы, которая образует границу между этими верхним и нижним отделами туловища. «Диафрагма» — название, которое дали этой мышце греки, на самом деле является описательным термином: он означает «перегородка».

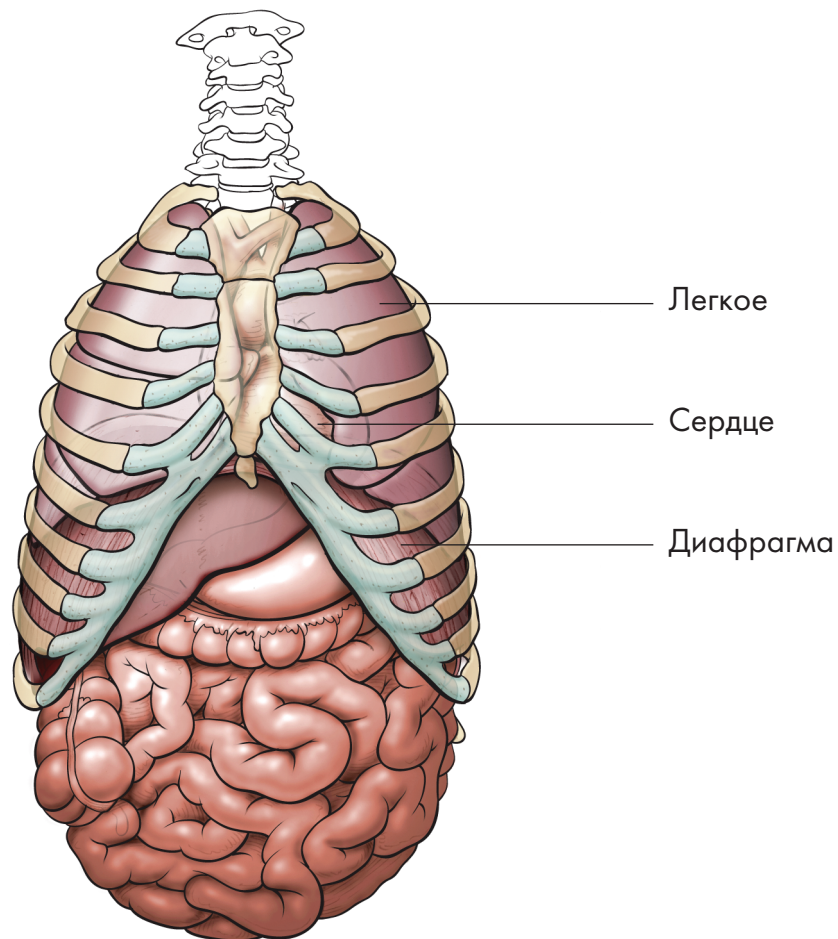


Рис. 1-4. Диафрагма как перегородка между содержимым грудной и брюшной полостей

## Суставы ребер

Каждое из 12 ребер движется относительно позвоночника, с которым они образуют реберно-позвоночные суставы (Рис. 1-5). Каждое ребро сочленяется с позвоночником в нескольких местах. Во-первых, головка ребра сочленяется с нижней частью тела вышележащего позвонка и верхней частью тела другого, ниже лежащего, позвонка, а также с диском между двумя позвонками. Во-вторых, шейка ребра сочленяется с поперечным отростком нижнего из этих двух позвонков.

В каждом из этих сочленений ребро прочно закреплено несколькими связками, допускающими ограниченное вращение в суставе, что тем не менее приводит к довольно большой амплитуде движения всего ребра. Некоторые ребра имеют более простое сочленение, но главное помнить, что ребра сочленяются с позвоночником, чтобы обеспечить движение, необходимое для дыхания.

В передней части грудной клетки ребра заканчиваются и превращаются в хрящи. Это обеспечивает некоторую гибкость в передней

части ребер. Участки, где кость становится хрящом, образуют скользящие суставы, которые позволяют ребрам совершать некоторое движение относительно грудины, благодаря чему и грудина, и ребра имеют определенную степень подвижности и возможности смещения вперед при подъеме и опускании ребер.

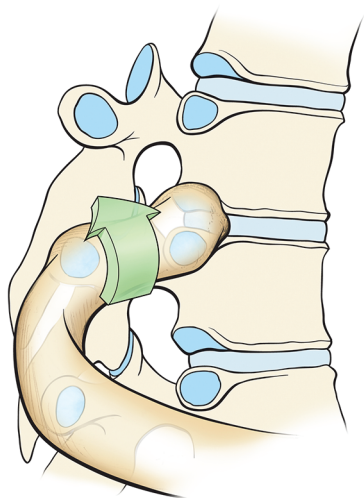


Рис. 1-5. Реберно-позвоночный или реберный сустав в области позвонка T5

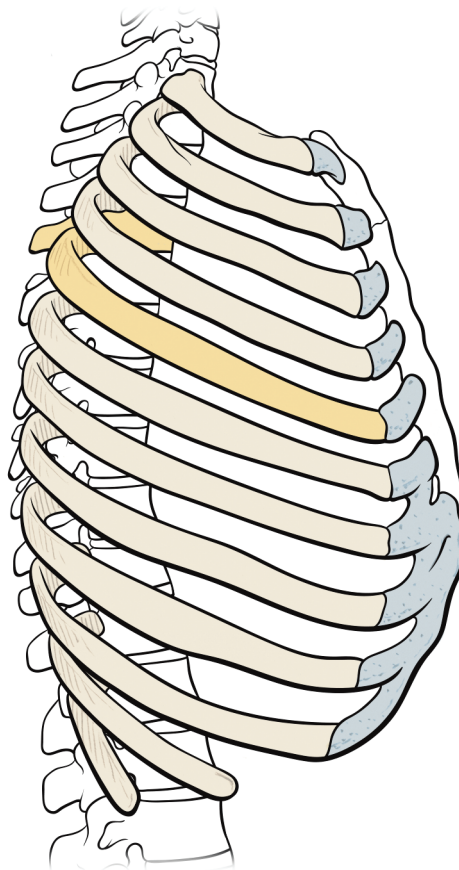


Рис. 1-6. Типы ребер

Не все ребра идентичны (Рис. 1-6). Верхнее ребро короткое, плоское и округлое. Мы часто думаем, что верхние ребра почти такие же большие, как и средние. Однако самое верхнее ребро, образующее вход в грудную клетку, или в верхнюю апертуру грудной клетки, довольно маленькое — его длина

составляет всего треть ширины плечевого пояса. Именно через это отверстие трахея, пищевод и другие структуры проходят от шеи вниз в грудную клетку. Следующее ребро крупнее, но по форме похоже на первое. По мере того, как мы продвигаемся вниз, ребра увеличиваются в длину вплоть до седьмого ребра, после чего снова начинают уменьшаться. Они также расположены под наклоном вниз, соответствуя мышцам туловища, которые также расположены под углом и огибают туловище по спирали. Последние два плавающих ребра, которые намного короче предыдущих, очень подвижные,

поскольку не прикреплены ни к чему спереди; их функция в основном заключается в том, чтобы обеспечить место прикрепления для диафрагмы.

Сзади ребра не расходятся прямо в стороны, образуя грудную клетку; в действительности они уходят назад под углом, достигая остистых отростков позвонков. Это означает, что между остистыми отростками и задней частью ребра с обеих сторон имеется зазор. Этот промежуток заполнен продольными мышцами-разгибателями, которые придают спине плоский вид.

## Движение ребер

Движение ребер имеет важное значение для дыхания. Поскольку ребра расположены под углом вниз, они свисают ниже точки сочленения с позвонником. Когда мы вдыхаем, ребра, вращаясь в месте сочленения с позвонником, двигаются подобно ручке ведра, слегка приподнимаясь (Рис. 1-7). Это вращение приподнимает боковые части ребер, что увеличивает латеральный размер грудной клетки. Кроме того, оно смещает переднюю часть

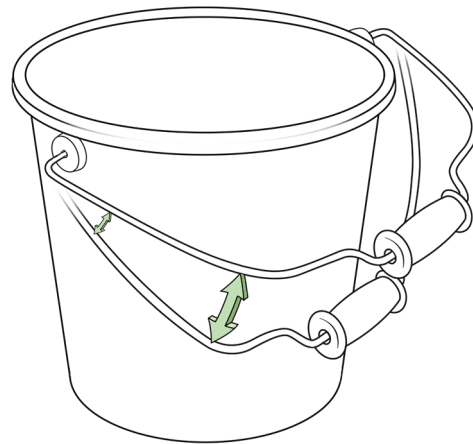


Рис. 1-7. Ребра двигаются по принципу ручки ведра.

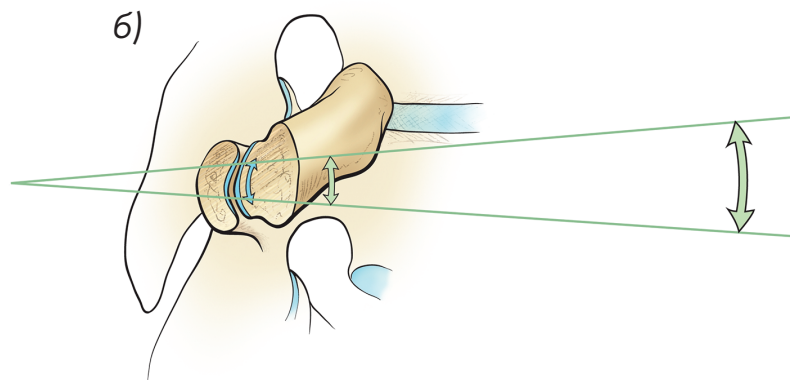
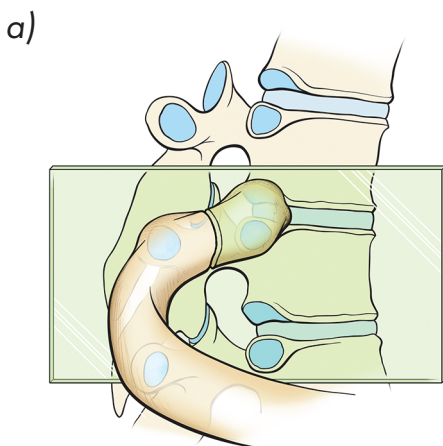


Рис. 1-8. а) Движение ребра в суставе:  
а) Сагиттальный срез реберного сустава; б) Амплитуда движения ребра

ребра вперед по мере его движения вверх, что также увеличивает переднезадний размер грудной клетки (Рис. 1-8). Эти движения увеличивают пространство внутри грудной клетки, что способствует поступлению воздуха в легкие. Конечно, не все ребра двигаются одинаково:

движение первых ребер весьма незначительно, а по мере продвижения вниз эта амплитуда будет, как правило, увеличиваться. Последние два плавающих ребра, никаким образом не прикрепленные к груди, обладают наибольшей подвижностью.

## Межреберные мышцы

Различают два слоя реберных, или межреберных мышц, непосредственно отвечающих за движения ребер при дыхании

(Рис. 1-9). Есть 11 наружных межреберных мышц, по одной между каждым из 12 ребер. Они берут начало у нижней границы

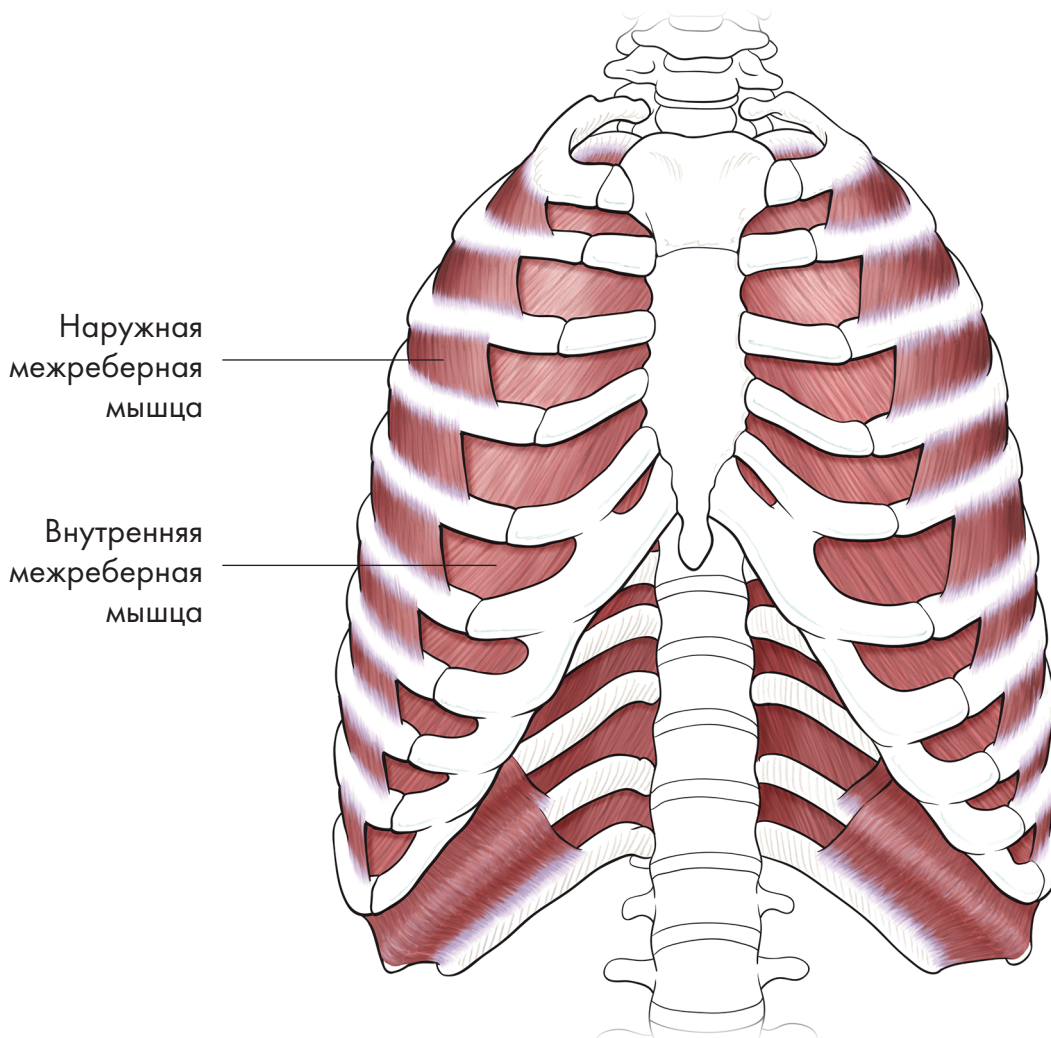


Рис. 1-9. Наружные и внутренние межреберные мышцы

ребра и прикрепляются к верхней границе нижележащего ребра, проходя под наклоном вниз и вперед. Под этим слоем находятся 11 внутренних межреберных мышц, которые берут начало на внутренней поверхности ребра и идут под наклоном вниз и назад,

прикрепляясь к нижележащему ребру и имея противоположное направление относительно наружных межреберных мышц.

Наружные межреберные мышцы в основном поднимают ребра, увеличивая ширину грудной клетки и способствуя вдоху. По углу наклона

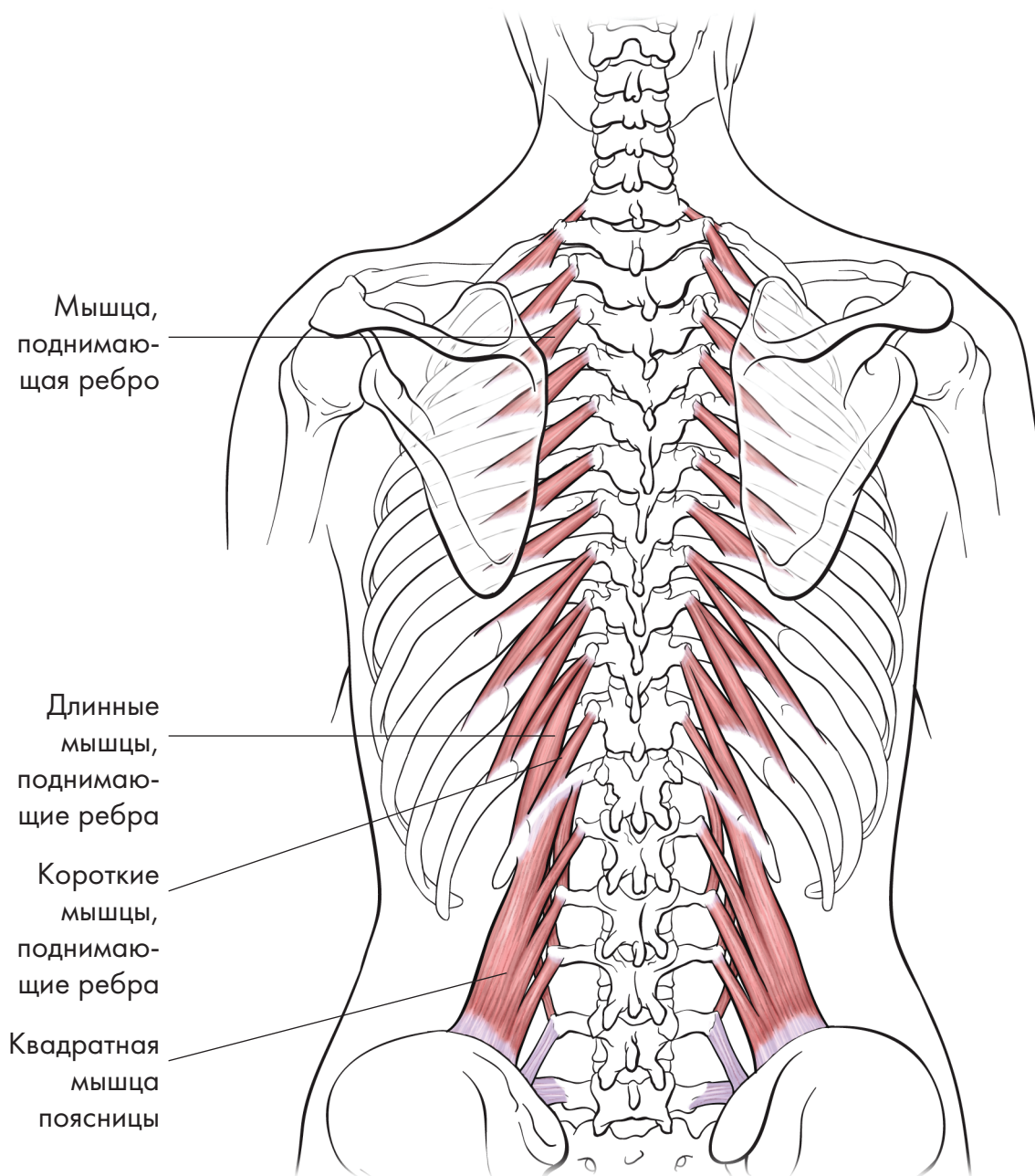


Рис.1-10. Мышцы, поднимающие ребра; мышца, поднимающая ребро, и квадратная мышца поясницы

мышцы, вы можете увидеть, каков будет эффект сокращения. Когда верхние ребра удерживаются или фиксируются на месте расположенными выше лестничными мышцами (см. Рис. 1-22), сокращающиеся волокна тянут вверх нижележащие ребра, поднимая их и тем самым увеличивая общий объем грудной клетки.

Наоборот, внутренние межреберные мышцы действуют в противоположном направлении, своим сокращением опускают ребра и тем самым активно облегчают выдох.

Мышцы, поднимающие ребра, берут начало от поперечных отростков позвонков и, проходя под углом вниз, прикрепляются к ребрам

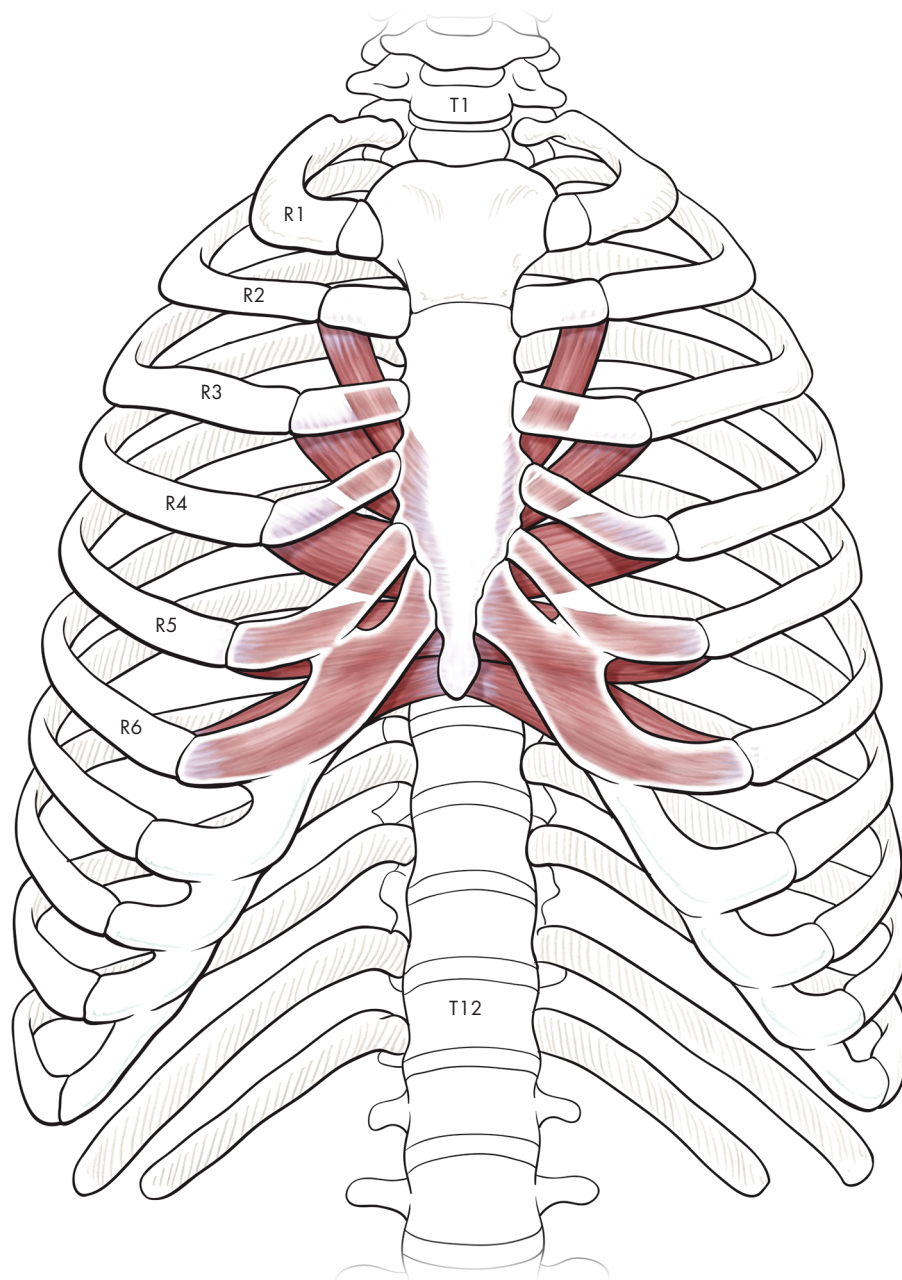


Рис. 1-11. Поперечная мышца груди

снизу (Рис. 1-10). Эти мышцы, как следует из их названия, помогают наружным межреберным мышцам поднимать ребра. Когда квадратная мышца поясницы и мышцы, поднимающие ребра, функционируют правильно, нижняя часть спины становится эластичной и наполненной, а плавающие ребра двигаются свободно. Это скоординированное удлинение и расширение в спине способствует большей подвижности ребер, которые благодаря этому могут расширяться и двигаться более свободно.

Поперечная мышца груди расположена на внутренней поверхности нижнего отдела грудины (Рис. 1-11). Ее волокна простираются вверх и наружу, как растопыренные пальцы руки, и прикрепляются к реберным хрящам второго, третьего, четвертого, пятого и шестого ребер. Эту мышца, которая при сокращении способствует форсированному выдоху, вы иногда можете почувствовать как сжатие во внутренней части грудной клетки; она способствует ригидности грудной клетки у многих людей, которые фиксируют грудную клетку в приподнятом состоянии при разговоре и дыхании.

## Диафрагма

Диафрагма является основной дыхательной мышцей (Рис. 1-12). Это большая куполообразная мышца, разделяющая грудную и брюшную

полости (как мы видели ранее, слово «диафрагма» означает «перегородка»). Ее мышечные волокна отходят от передней части позвоночника

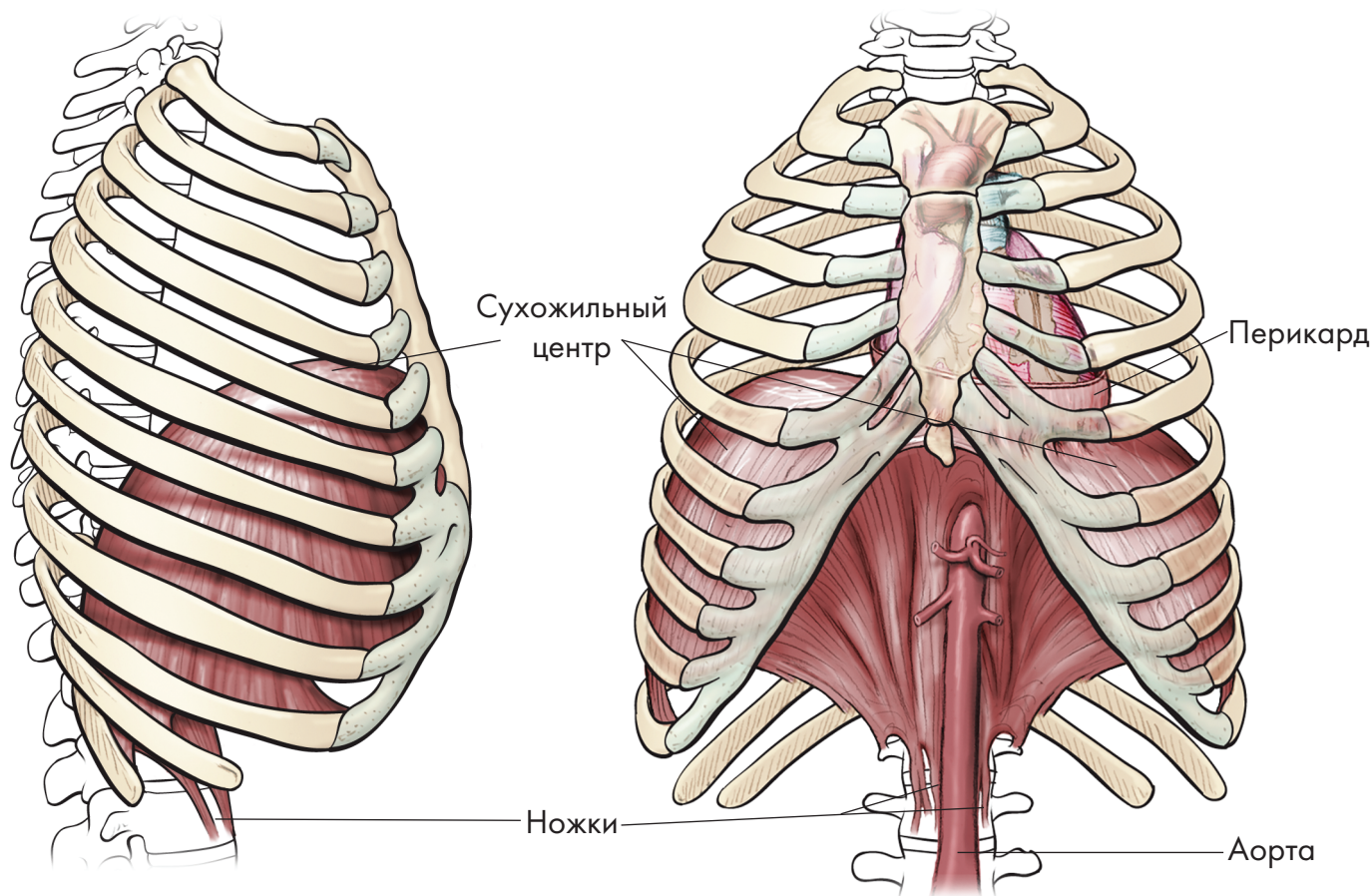


Рис. 1-12. Диафрагма