





**ДМИТРИЙ ЯКУШЕВ**

врач-оториноларинголог, автор блога ent\_speech

# **СОПЛИВЫЙ РЕБЕНОК И ЕГО СПОКОЙНАЯ МАМА**

Первая помощь маленьким носикам,  
горлышкам и ушкам

 **БОМБОРА**  
ИЗДАТЕЛЬСТВО

Москва 2024

УДК 616.2-053.2  
ББК 57.33  
Я49

Иллюстрации  
*Давлетбаевой Виктории Вячеславовны*

**Якушев, Дмитрий Игоревич.**

Я49 Сопливый ребенок и его спокойная мама : первая помощь маленьким носикам, горлышкам и ушкам / Дмитрий Якушев. — Москва : Эксмо, 2024. — 224 с. : ил. — (Спокойные мамы. Книжки, которые помогут сохранить детское здоровье).

ISBN 978-5-04-179013-4

Болезни детей — это всегда большая неприятность. Воспаленное горло, сопли, боль в ушах — со всеми этими симптомами хоть раз сталкивался любой родитель. Так что же делать, если ваше чадо заболело? Главное — сохранять спокойствие! А быть во всеоружии поможет эта полезная книга, собравшая в себе информацию о всех возможных проблемах с ЛОР-органами у детей с младенчества и до подросткового возраста. Автор — Дмитрий Якушев, врач-отоларинголог со стажем более 7-ми лет, поможет понять причины заболеваний и найти лечение. Внимание! Ни одна книга не может заменить консультацию специалиста.

УДК 616.2-053.2  
ББК 57.33

© Якушев Д.И., текст, 2023  
© Давлетбаева В.В., иллюстрации, 2023  
© Оформление. ООО «Издательство  
«Эксмо», 2024

ISBN 978-5-04-179013-4

## СОДЕРЖАНИЕ

Введение .....	7
<b>ГЛАВА 1. ВНУТРИУТРОБНОЕ РАЗВИТИЕ .....</b>	<b>9</b>
Уши .....	9
Носовая полость .....	12
Ротовая полость и горло .....	15
Оценка носовой кости в 1-м триместре беременности .....	18
Врожденные пороки развития .....	19
<b>ГЛАВА 2. НОВОРОЖДЕННЫЙ .....</b>	<b>27</b>
Аудиологический скрининг .....	27
Нарушения слуха в детском возрасте .....	35
Неонатальный ринит .....	37
Уход за ушами .....	42
<b>ГЛАВА 3. ПЕРВЫЙ И ВТОРОЙ ГОД ЖИЗНИ .....</b>	<b>47</b>
Прорезывание зубов .....	47
Вода и уши .....	56
Инородные тела в ЛОР-органах .....	66
Травмы носа .....	80
<b>ГЛАВА 3. ДОШКОЛЬНЫЙ И МЛАДШИЙ     ШКОЛЬНЫЙ ВОЗРАСТ .....</b>	<b>84</b>
Инфекционные риниты .....	84

## СОДЕРЖАНИЕ

---

Гипертрофия аденоидов . . . . .	105
Молоко и слизь . . . . .	123
Постинфекционный кашель . . . . .	128
Острый средний отит . . . . .	138
Экссудативный средний отит . . . . .	160
Кинетоз, или укачивание . . . . .	172
<b>ГЛАВА 5. ПОДРОСТОК . . . . .</b>	<b>182</b>
Тонзиллофарингит . . . . .	183
Хронический тонзиллит . . . . .	188
Риниты . . . . .	194
Инфекции, передающиеся половым путем (ИППП) . . . . .	201
Галитоз . . . . .	209
Заключение . . . . .	214
Список литературы . . . . .	215

## ВВЕДЕНИЕ

Привет, дорогой читатель!

Меня зовут Якушев Дмитрий, я — врач-оториноларинголог и, раз уж вы читаете эти строки, по совместительству — автор целой книги. Мне всегда хотелось создать что-то более масштабное, чем пост в социальной сети, и в конце прошлого года такая возможность появилась.

Первого декабря в 16:30 мне позвонила Анжелика Подоляк, шеф-редактор группы «Медицина» издательства «Эксмо», и спросила, не хочу ли я написать книгу. Не знаю, кто из нас удивился больше: я ее звонку, или она моему «Ни слова больше, я в деле!». Так началась моя книга.

Пока я печатал эти строки, я понял, что писать научные тексты гораздо проще, чем научно-популярную книгу. Видимо, накладывается опыт многочасового (зачастую ночного) поиска достоверной информации. Эта книга не стала исключением. Каждый абзац — это результат тщательной проверки имеющихся на данный момент научно-медицинских фактов. Где-то хватало одного качественного современного исследования, где-то уходил почти день на поиск и сверку данных. Но оно того определенно стоило.

Что ж, добро пожаловать на страницы книги «Сопливый ребенок — спокойная мама»! Для любого родителя важно, чтобы его ребенок был здоров. Согласитесь, что

ходить с постоянными соплями от одного врача к другому, пытаясь отыскать первопричину и подобрать верное лечение, — малоприятное занятие. Оно выматывает и вас, и ребенка.

Именно поэтому моя цель — снабдить вас информацией и рекомендациями по самым распространенным проблемам, связанным со здоровьем ЛОР-органов у детей. Предоставить инструменты, которые уберегут вас от суеты и паники в трудную минуту и позволят принять грамотное решение.

Вооружаясь знаниями, вы становитесь на защиту здоровья своего ребенка и можете более активно взаимодействовать с лечащим врачом. Весь материал я постарался разбить по возрастам, в соответствии с частотой развития той или иной болезни. Я расскажу вам о причинах, симптомах, основах лечения и профилактики. Вы узнаете, что делать с заложенным носом у младенца или внезапной болью в ухе.

Но помните: **НИ ОДНА КНИГА НЕ МОЖЕТ ЗАМЕНИТЬ ПРОФЕССИОНАЛЬНЫЕ МЕДИЦИНСКИЕ РЕКОМЕНДАЦИИ**. Всегда консультируйтесь с лечащим врачом для постановки правильного диагноза и составления индивидуального плана лечения. Главное — совместная работа врача и пациента, их сотрудничество. Так вы лучше всего поможете своему ребенку в случае болезни.

Глава за главой, начиная с внутриутробного развития и заканчивая подростковым возрастом, я буду раскрывать тайны, отвечать на вопросы, рассматривать варианты правильного подхода в лечении детских ЛОР-заболеваний. Давайте вместе ориентироваться в замысловатых лабиринтах оториноларингологии.

Будьте здоровы и дышите свободно!

# ГЛАВА 1

## ВНУТРИУТРОБНОЕ РАЗВИТИЕ

В период внутриутробного развития плода закладываются абсолютно все органы, включая органы вкуса, слуха и обоняния.

В это время они претерпевают сложные и увлекательные метаморфозы и трансформации.

ЛОР-органы образуются из глоточных (жаберных) дуг и мешков между ними — хрящевых пластинок у эмбриона, которые можно сравнить с жабрами водоплавающих. Как же это происходит? Рассмотрим подробнее.

### УШИ

Уши у эмбриона развиваются поэтапно. Образование внутреннего, среднего и наружного уха на определенных стадиях протекает автономно, позднее эти части сливаются в единую структуру.

Наружное ухо формируется из первой и второй жаберных дуг в шейном отделе плода. Ушная раковина начинает зарождаться примерно на шестой неделе беременности при слиянии шести маленьких хрящевых бугорков в одно целое. К концу восьмой недели внутриутробного развития формируется плоская первичная ушная раковина.

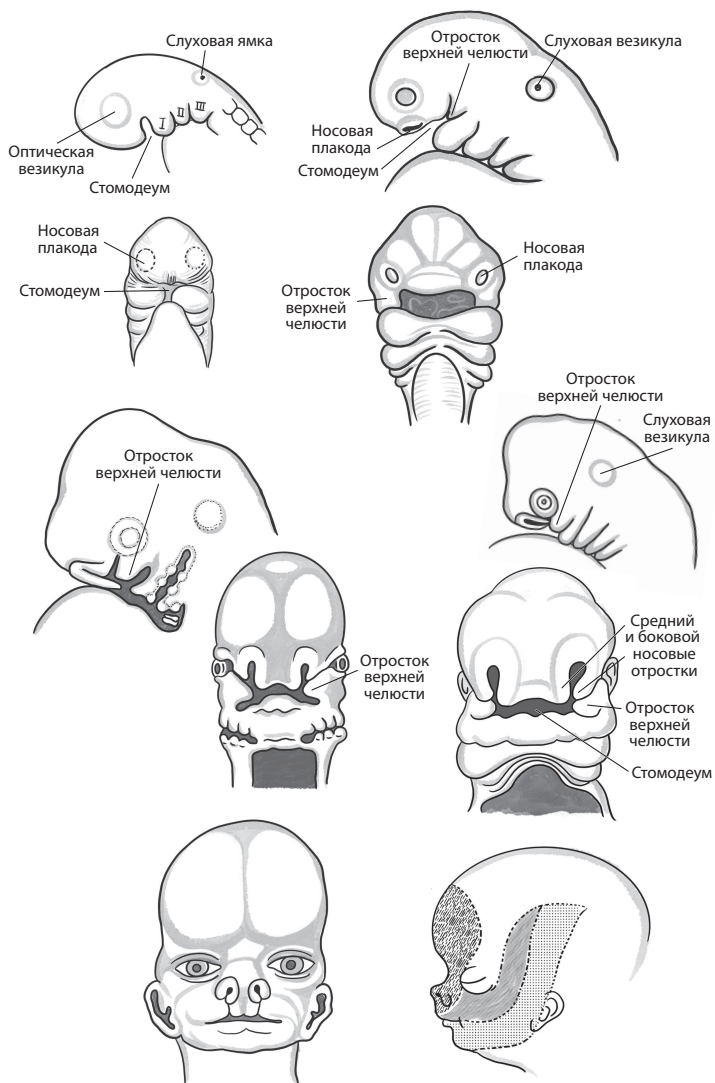


Рис. 1. Этапы внутриутробного развития головы и шеи

На третьем-четвертом месяце эмбриогенеза<sup>1</sup> ее край постепенно отделяется от поверхности головы. В конце пятого месяца проявляется рельеф наружного уха.

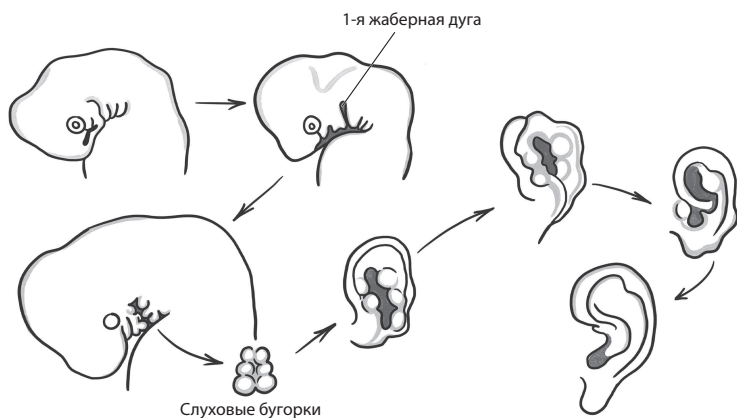


Рис. 2. Формирование наружного уха в период внутриутробного развития

Наружный слуховой проход — канал, ведущий к среднему уху, — создается из первой глоточной дуги. Примерно на шестой неделе развивается трубно-барабанное углубление, которое позже станет евстахиевой (слуховой) трубой и полостью среднего уха. Косточки — молоточек, наковальня и стремечко — образуются из хрящевой ткани жаберной дуги на восьмой неделе.

Внутреннее ухо, отвечающее за слух и равновесие, начинает формироваться примерно на четвертой неделе.

<sup>1</sup> Эмбриогенез — физиологический процесс, в ходе которого происходит образование и развитие эмбриона. — Здесь и далее примечания редактора, если не указано иное.

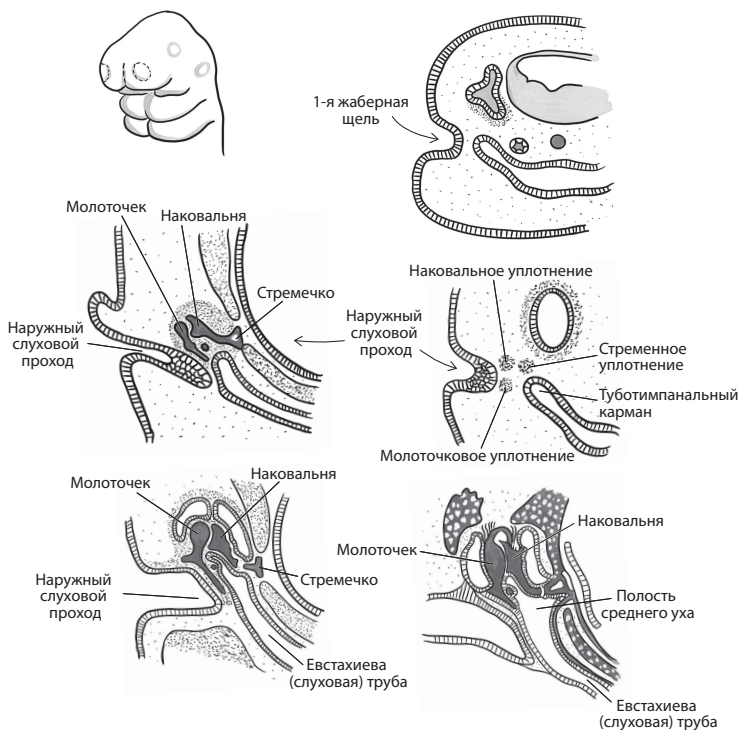


Рис. 3. Формирование наружного слухового прохода у плода

Окостенение и дальнейшее созревание его структур продолжают на протяжении всего внутриутробного периода и даже после рождения.

## НОСОВАЯ ПОЛОСТЬ

Развитие носа включает в себя рост и слияние нескольких выступов и отростков. С конца третьей недели у эмбриона закладываются обонятельные поля в виде утолщений эпителия. Примерно на четвертой неделе

образуется пара обонятельных ямок в виде вдавлений в лобно-носовую отросток. Из центральных краев ямок формируются средние носовые отростки, а из боковых краев — боковые носовые отростки.

Эти ямки углубляются и удлиняются, трансформируясь в носовые мешочки. Носовые мешочки продолжают расти и продольно удлиняться, появляются хоаны — отверстия, через которые сообщается нос и носоглотка, что-то вроде ноздрей, только в задней части носовой полости.

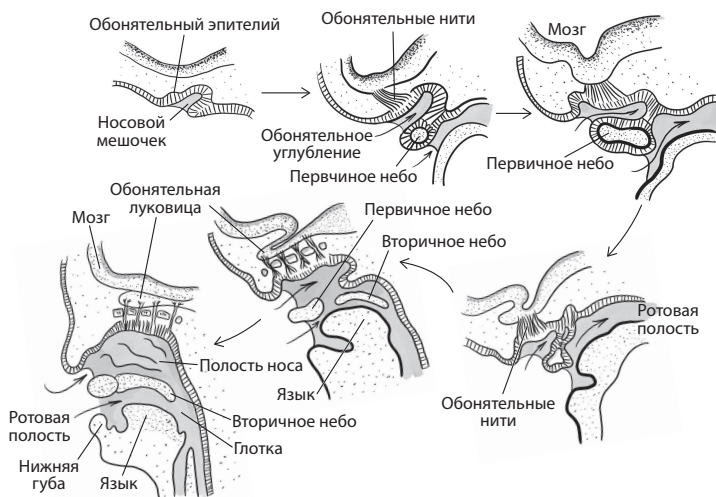
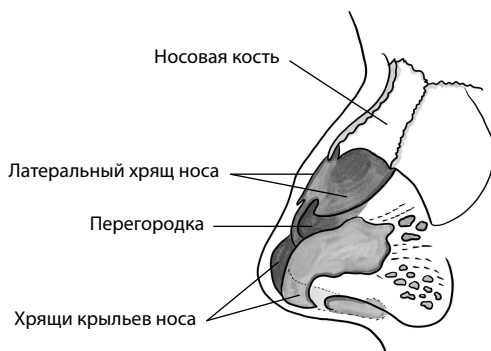


Рис. 4. Развитие носовых мешочков, носовой полости и обонятельной области

Вокруг носовых ходов постепенно вырастает хрящевая капсула, из которой образуются хрящевая и костная ткани анатомических образований носа (крыльев, перегородки, носовых раковин).



*Рис. 5. Костные структуры носа*

Средние носовые отростки, соединяясь между собой, образуют верхушку, спинку, перегородку носа.

Из боковых носовых отростков формируются крылья носа.

Верхнечелюстные отростки (правый и левый) соединяются с двумя средними носовыми отростками, образуя верхнечелюстную дугу и верхнюю губу.

На 4–5-м месяце эмбриогенеза у плода появляются околоносовые пазухи, за исключением клиновидной — она образуется лишь после рождения.

Костные структуры лица формируются в основном в конце 2-го — начале 3-го месяца эмбриогенеза.

К моменту рождения у ребенка уже достаточно хорошо развиты раковины и носовые ходы, однако рост хрящей и костных тканей продолжается вплоть до периода полового созревания.

Хрящи в переднем отделе обонятельной капсулы — хрящ перегородки и хрящи крыльев носа — не окостеневают и остаются у человека на всю жизнь.

## РОТОВАЯ ПОЛОСТЬ И ГОРЛО

Эмбриональное развитие ротовой полости и глотки неразрывно связано с формированием верхних дыхательных путей, носовой полости, пищевода.

Основные органы пищеварительной системы образуются в процессе развития кишечной трубки, которая слепо заканчивается на головном и хвостовом концах тела зародыша. Позднее на головном конце образуется небольшое впячивание ткани, которое постепенно углубляется и создает ротовую ямку. Это и есть первичная ротовая полость (и одновременно зачаток будущей носовой полости). Рост ротовой полости и приобретение ею привычного нам вида происходит за счет преобразования структур, расположенных по ее краям: жаберных дуг, карманов и щелей.

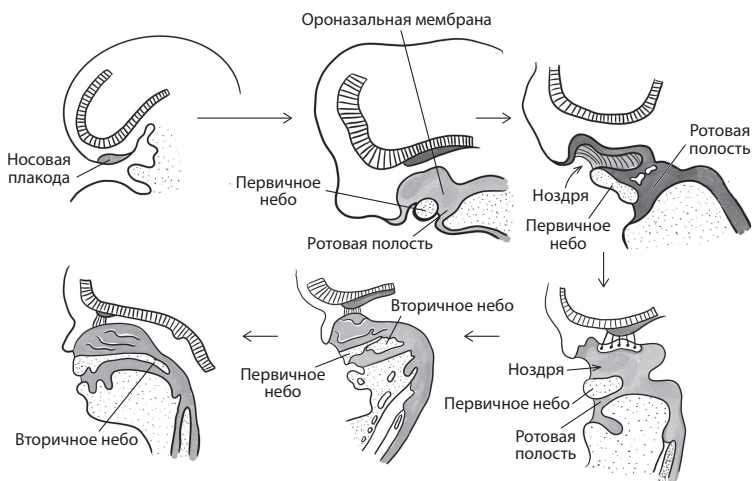


Рис. 6. Развитие ротовой полости и глотки плода в период с 4 до 12 недель