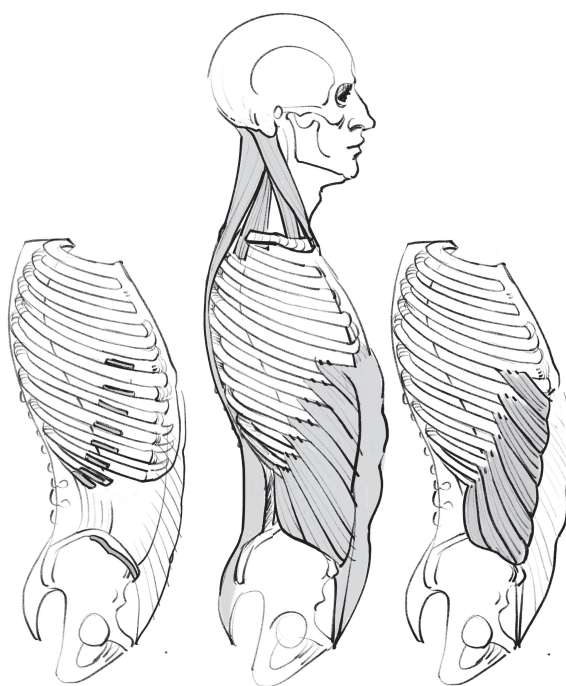


Мишель Лауричелла

МОРФО

СКЕЛЕТ И МЫШЦЫ ЧЕЛОВЕКА



УДК 75+611
ББК 85.14+28.706
Л28

Michel Lauricella

Original French title:

Squelette, repères osseux

© 2018 Éditions Eyrolles, Paris, France

Original French title:

Morpho formes articulaires, fonctions musculaires

© 2019 Éditions Eyrolles, Paris, France

Лауричелла, Мишель.

Л28

МОРФО. Скелет и мышцы человека : анатомия для художников / Мишель Лауричелла ; [перевод с французского Е. Акимова]. — Москва : Эксмо, 2025. — 192 с. : ил. — (МОРФО. Книги по анатомии и рисунку человека).

ISBN 978-5-04-207776-0

Перед вами всеобъемлющее руководство по изображению скелета и мышц человека от одного из ведущих преподавателей в мире Мишеля Лауричелла. Этот самоучитель будет полезен как профессионалам, так и любителям.

УДК 75+611

ББК 85.14+28.706

ISBN 978-5-04-207776-0

© Елизавета Акимова, перевод с французского, 2024
© Оформление. ООО «Издательство «Эксмо», 2025

содержание


СКЕЛЕТ И КОСТНЫЕ ОРИЕНТИРЫ

7	Предисловие
8	Введение
17	Схемы
19	голова и шея
39	туловище
59	верхняя конечность
79	нижняя конечность

МЫШЦЫ И СУСТАВЫ

101	Предисловие
103	Введение
125	Схемы
127	голова и шея
143	туловище
153	верхняя конечность
179	нижняя конечность

СКЕЛЕТ И КОСТНЫЕ ОРИЕНТИРЫ



предисловие

Знание скелета помогает конструировать вымышленных персонажей, понимать «человеческую механику», оценивать амплитуду движений каждой части тела. Также с его помощью вы сумеете добавить в рисунок результаты своих наблюдений, передать, где под кожей находятся кости, проработать штрихи. Умение различать форму, образуемую мягкими тканями (мышцами или жиром), и форму, образуемую костями, поможет вам разнообразить рисунок посредством чередования мягких и жестких штрихов, противопоставления изгибов и углов, применения плотного и тонкого контура и так далее. Это знание позволит подчеркнуть особенности фигур ваших моделей, ведь костные ориентиры существуют при любой морфологии. Жир не скрывает скелет полностью, а в некоторых случаях даже подчеркивает его. На

многих участках тела к костям крепится кожа, от чего образуются впадины, ямочки, борозды. Движения человека открывают зоны суставов, и складки кожи выдают присутствие костей.

Во введении отмечены самые известные и самые полезные для художника костные ориентиры скелета человека. Анатомия упрощена и максимально приближена к реализму, чтобы рисунок не получался усложненным. Всякий раз, когда хрящи образуют формы, которые можно считать твердыми, например, спинку носа или грудную клетку под грудиной, они будут отнесены к костным ориентирам.

Традиционно для подобного издания каждой части тела отведен свой раздел: голова и шея, туловище, верхняя конечность, нижняя конечность.

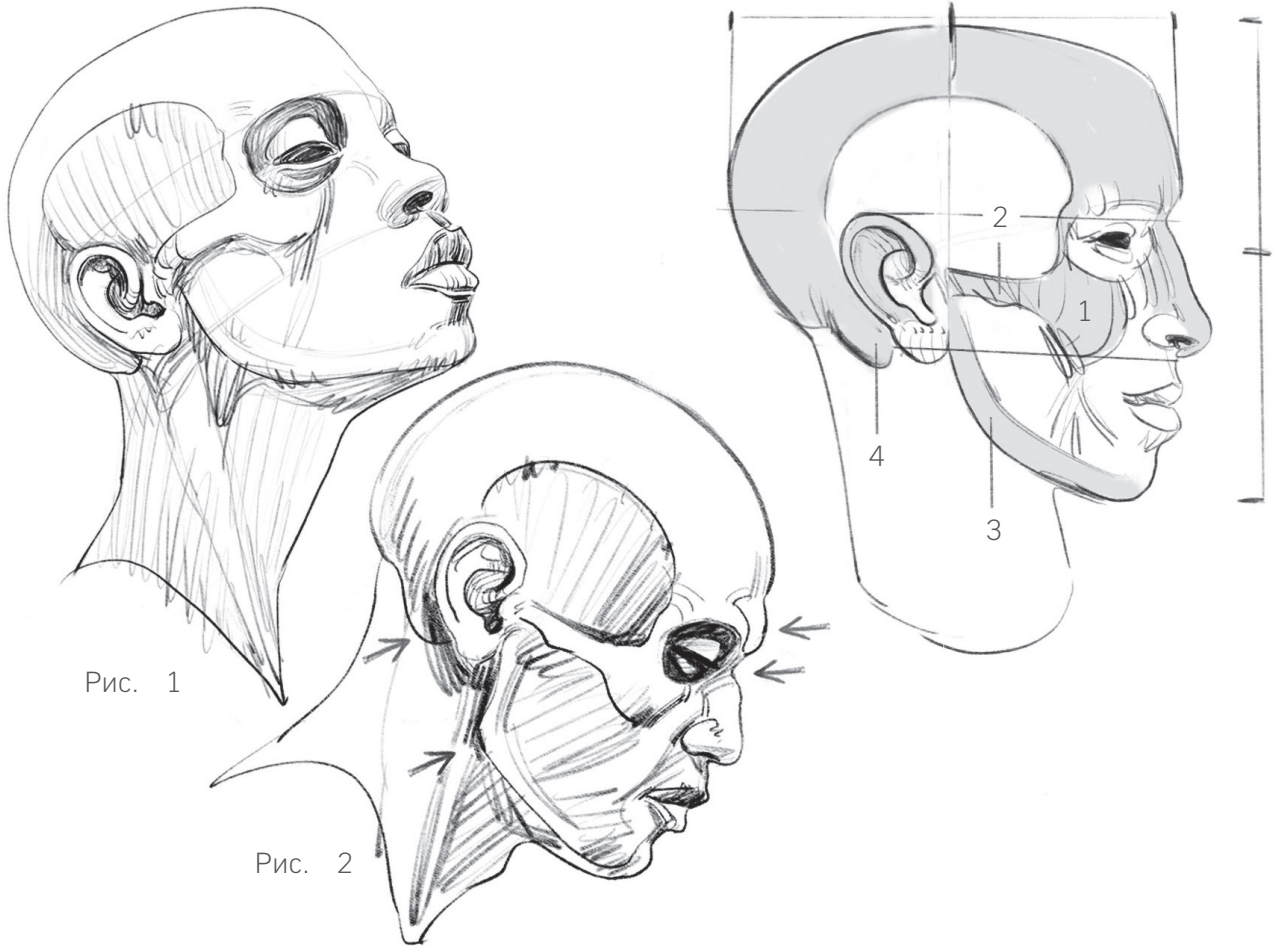


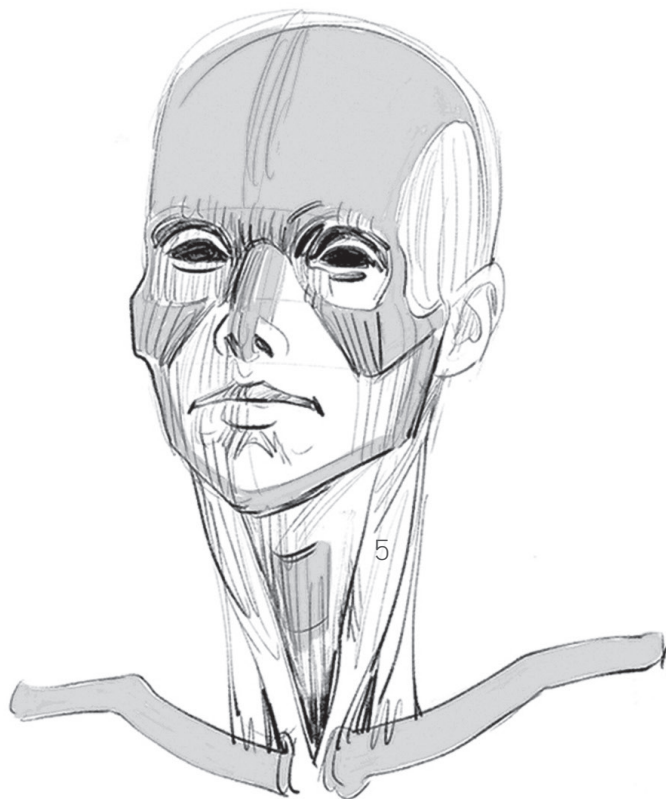
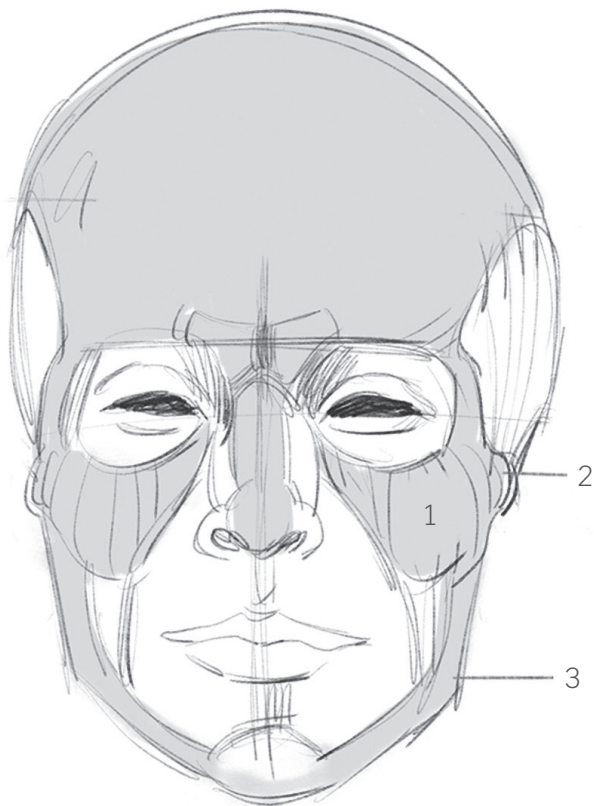
Рис. 1

Рис. 2

ВВЕДЕНИЕ

Конечно, скелеты ваших моделей выглядят под кожей по-разному в зависимости от толщины мышц и жирового слоя. К тому же, у разных людей кости будут более или менее «отесанными», крепкими. Прибавьте и то, что на них остаются следы от постоянно воздействующей работы мышц. О ней и о движениях тела говорит каждая выпуклость (бугристость), ость, шероховатость, борозда, скручивание. Поскольку мощная мускулатура чаще присуща мужчинам, считается, что в целом мужской скелет соразмерен

мускулатуре: он более тяжелый, более крепкий. Женский же скелет будет более тонким, грацильным, легким. Остальные так называемые половые различия мы рассмотрим позже. В этой книге все разнообразие суставов сведено к двум типам: шарообразному (мыщелок), который позволяет совершать движения вращения в любом направлении (например, плечом), и блоковидному (трохлеа), которые позволяют совершать лишь сгибание-разгибание (фаланги пальцев).



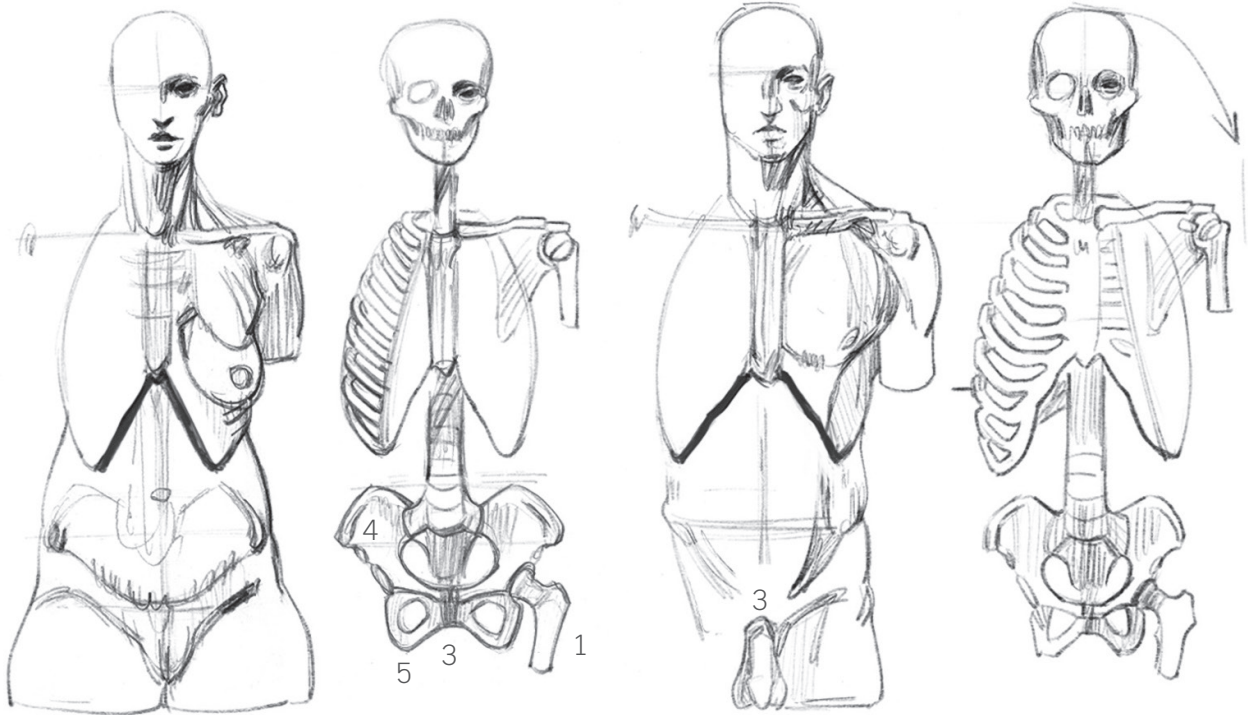
Голова и шея

Мягкие ткани приобретают свои основные формы благодаря черепу; он дает ценные для понимания пропорций ориентиры, о которых мы сейчас поговорим. Речь идет о классическом каноне пропорций взрослого человека (да Винчи, Дюрер). Глаза располагаются на линии, делящей голову горизонтально пополам. Это соотношение позволяет с легкостью вырисовать глазницы. Рисунок продолжают скулы (1): они шире глазниц. По бокам скулы продолжают скуловыми дугами (2), которые заканчиваются перед ушами, прямо на уровне сустава нижней челюсти (3). Эта точка находится на линии, которая в ракурсе в профиль делит череп пополам. Некоторые признаки пола проявляются у мужчин/женщин достаточно ярко, но нередко эти черты

перемешиваются. Тем не менее, череп можно сделать более женским, если нарисовать лоб более вертикальным и сгладить угол нижней челюсти. Череп получится мужским, если утолщить кости вокруг отверстий (глазных и носового), сделать более грубым угол нижней челюсти и увеличить надбровные дуги (из-за этого у корня носа возникнет впадинка). Все эти черты указывают на более прочные кости, что связано с более сильными мышцами нижней челюсти.

За ухом следует отметить сосцевидный отросток и места прикрепления грудино-ключично-сосцевидные мышцы.

Щитовидный хрящ, он же кадык или «адамово яблоко», образует на горле красивый выступ. У женщин он выглядит более деликатно.



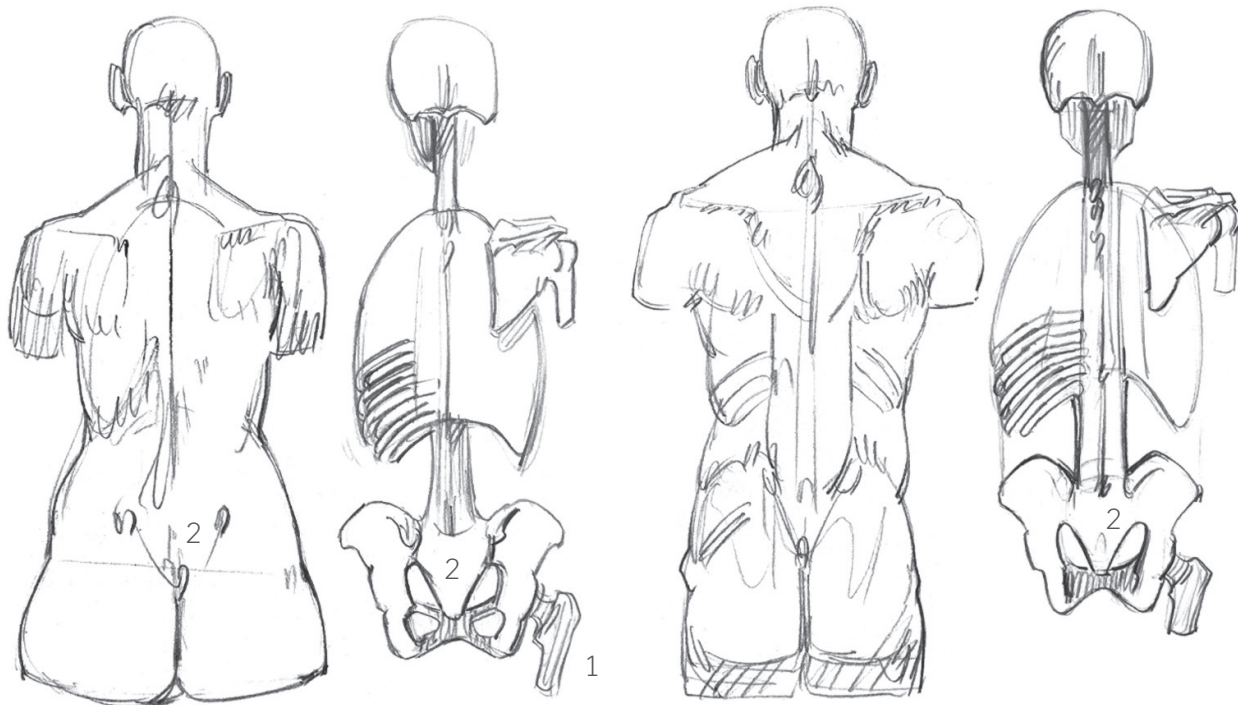
Туловище

Грудную клетку формируют двенадцать пар ребер. Они соединены между собой: сзади с позвоночником, а спереди — с грудиной с помощью хрящей, которые в этой небольшой книге мы отнесем к твердым, то есть костным ориентирам. У разных людей форма грудной клетки различается: ее определяет размер хрящей, которые спереди образуют силуэт в виде перевернутой, более или менее раскрытой буквы «V». Чаще всего узкая грудная клетка обеспечивает человеку тонкую талию.

Представьте первую пару ребер в основании шеи. Они примыкают к верху грудины, а начинаются у первого грудного, выпирающего у основания шеи позвонка; часто он очень ярко выражен,

отчего его называют выступающим (это последний шейный позвонок). Наклон этих ребер в целом совпадает с линией ожерелья, надетого близко к шее. Поскольку все ребра более-менее параллельны друг другу, то такой наклон встретится везде, где видно, как они проступают под кожей. Чаще всего ребра проступают в самой широкой части грудной клетки, то есть над талией, спереди под большой грудной мышцей и грудью, сзади под лопаткой.

Таз связывает позвоночник с бедренными костями (1), образуя внутреннее (тазовое) кольцо, которое начинается сзади от крестца (2, пять сросшихся друг с другом позвонков) и замыкается спереди лобковым симфизом (3, настоящий амортизатор).



Тазобедренные суставы находятся на полпути от сторон этого кольца. Чтобы мышцам, которые сверху поддерживают туловище, а снизу приводят в движение нижние конечности, хватало места для прикрепления, над и под этим кольцом нужны две широкие костные пластины. Верхние пластины (подвздошная кость, 4) идут от тазобедренного сустава и соединяются сзади, в крестце. Нижние пластины (седалищная кость, 5) идут от того же сустава и соединяются спереди. Позже мы дополним это описание различными схемами.

Не столь важно, запомните ли вы количество позвонков (семь шейных, двенадцать грудных, пять поясничных). Из них заметен лишь последний шейный (выступающий) позвонок. И даже когда

спинные и поясничные позвонки просматриваются, особенно в позах с наклоном вперед, достаточно обозначить ряд маленьких, твердых, скругленных бугорков. И наоборот, если модель стоит, нужно нарисовать маленькие углубления в области почек, поскольку мышцы этой области в таком случае выделяются сильнее всего. Упрощенные (не совсем точные) размеры этих отделов позвоночника таковы: 15 см — шейный отдел, 30 см — грудной и 20 см — поясничный. В положении стоя лобок помещается посередине между верхушкой головы и подошвой.

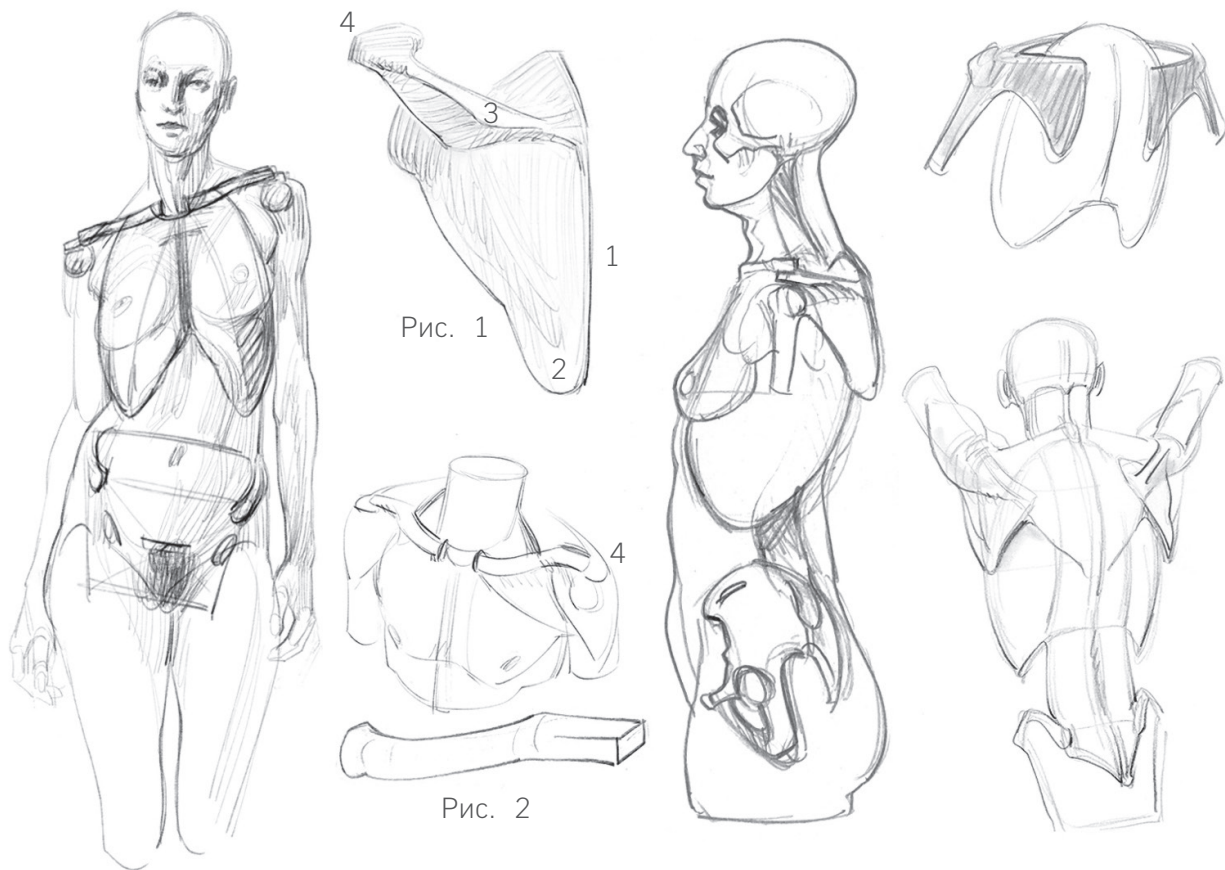


Рис. 1

Рис. 2

Плечевой пояс (лопатки и ключицы) визуально относятся к туловищу, но с точки зрения механики их можно считать самым началом верхней конечности. Каждое движение плеча предваряется перемещением лопатки (Рис. 1) и ключицы (Рис. 2). Ключицу под кожей можно нарисовать двумя изгибами: первый ($\frac{2}{3}$ длины ключицы) идет от грудины и огибает округлость грудной клетки, второй ($\frac{1}{3}$ от длины) доходит до лопатки, возвышаясь над плечевым суставом. Лопатка — это костная пластина, которая позволяет (подобно подвздошной кости в бедре) прикрепляться всем мышцам, которые отвечают за разнообразные и объемные движения плеча (кручение

и опущение). Под кожей виднеется медиальный край лопатки (1), нижний угол (2) и ость (3), край которой (акромион, 4) сочленяется с ключицей. У лопатки широкая площадь скольжения по грудной клетке. Если бы она намертво крепилась к спине, мы бы не могли поднять руку над головой: для этого необходимо, чтобы лопатка могла опрокидываться и направляться углом кверху. В этом ей помогает ключица, выступающая в качестве оси вращения. Ключица тоже идет вслед за плечом. Кости верхней конечности соприкасаются с туловищем лишь в одном месте — в месте соединения ключицы с грудиной; это проявляется в амплитуде движений рук.

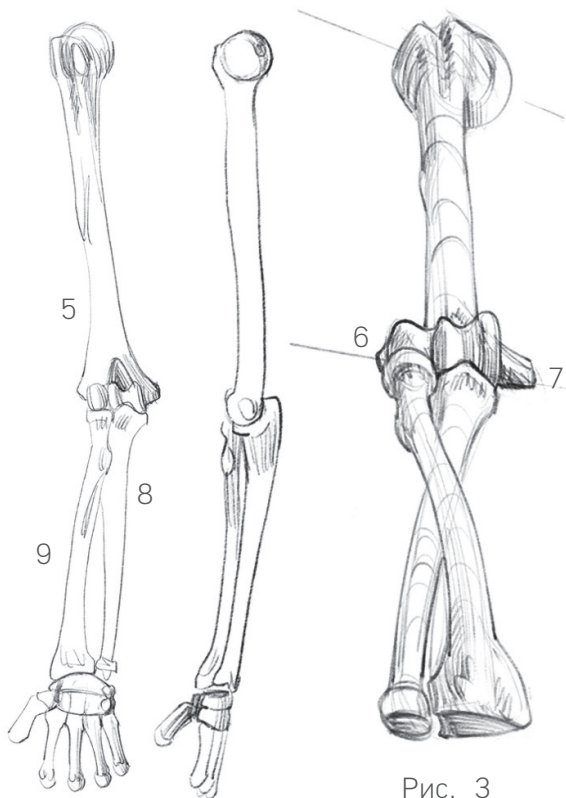


Рис. 3

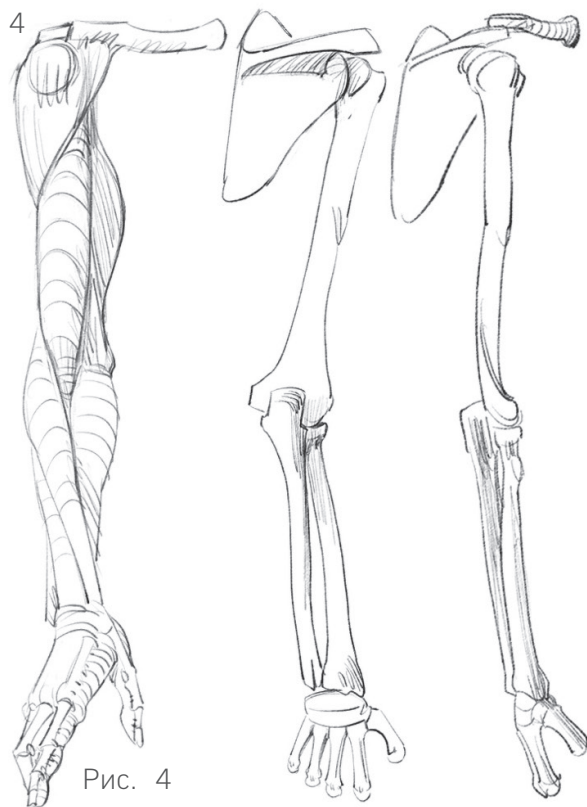


Рис. 4

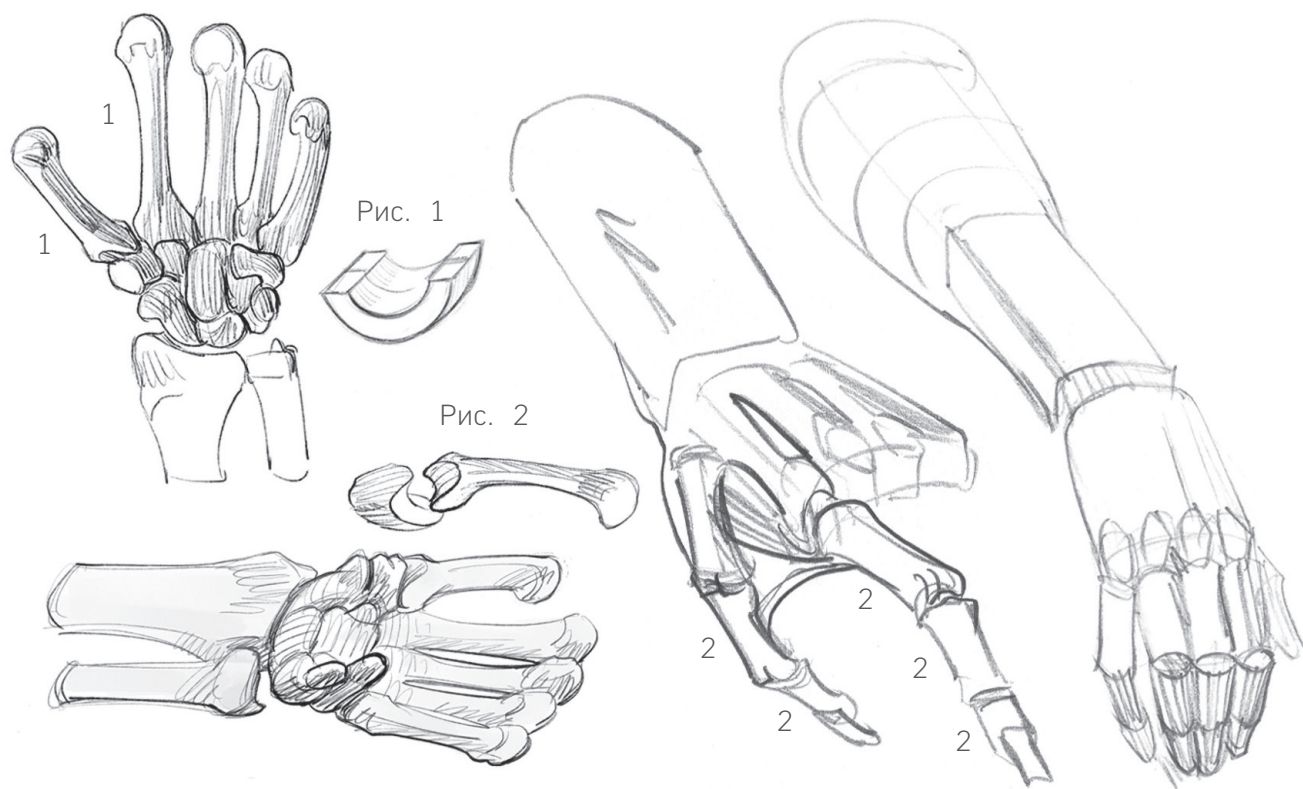
Верхняя конечность

Плечевая кость (5), строго говоря, является костью плеча. Ее округлая головка прорисовывается под дельтовидной мышцей, спереди и сбоку (если только эта мышца не гиперразвита), а сзади ость лопатки выходит за пределы этой кости. Итак, плечо спереди округлое, а сзади — плоское.

В локте находятся две костные точки (Рис. 3): снаружи — латеральный надмыщелок (6), куда прикрепляются разгибатели, которые спускаются к тыльной стороне ладони и пальцам; внутри — медиальный надмыщелок (7): к нему крепятся сгибатели, которые идут к ладони и пальцам. Заметьте, насколько сильно эта точка выпирает: человек в целом сильнее хватает (то есть сгибает паль-

цы), а не отпускает. Между двумя этими костными точками находятся два соединенных сустава: блоковидный (отвечает за сгибание–разгибание) в локтевой кости (8) и шаровидный (вращение) в лучевой кости (9). Лучевая кость может вращаться вокруг локтевой кости и вместе с ней участвовать в сгибании.

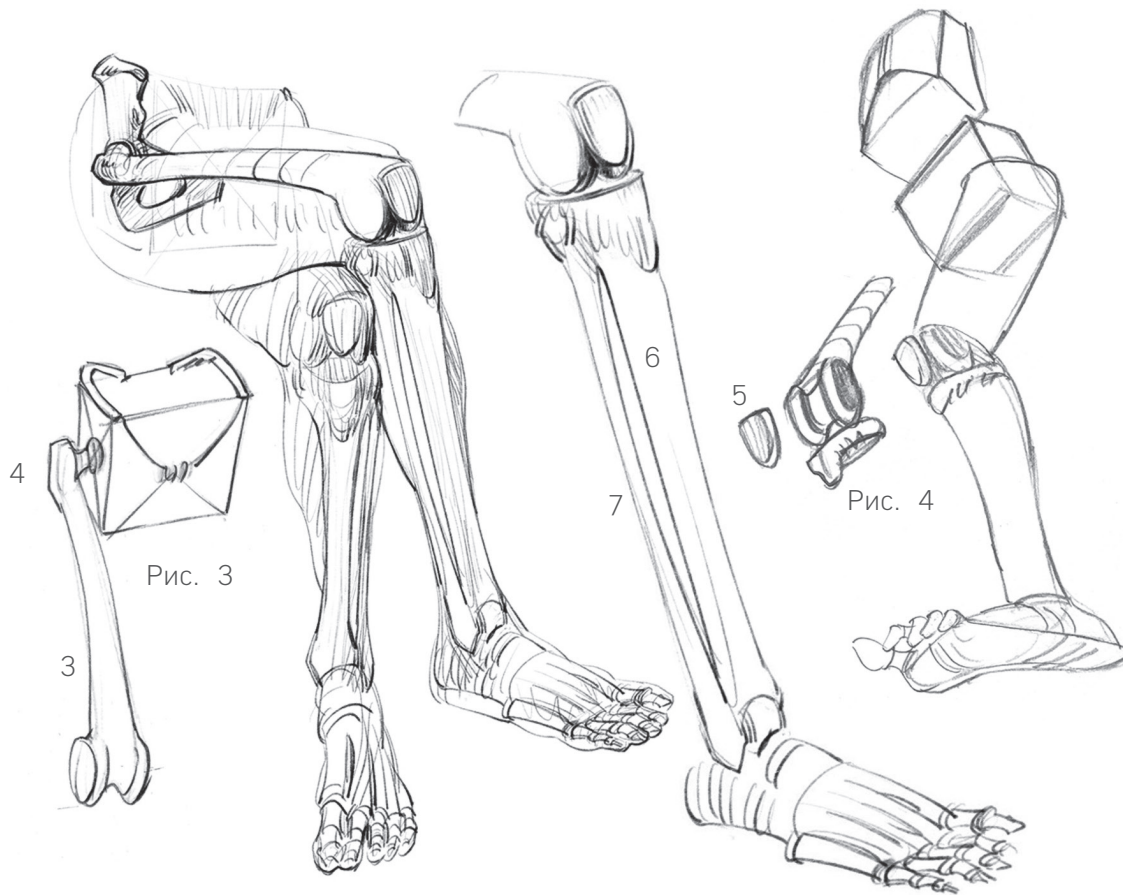
Локтевая кость в предплечье от локтя до запястья (со стороны мизинца, где она формирует округленный бугорок) не видна из-под кожи. Она — отличный ориентир для рисунка. У лучевой же кости видно только ее оконечности. Можно увидеть ее крепление к мыщелку плечевой кости; эта кость придает оконечности предплечья его сплюснутую, четырехугольную форму. Мышцы (Рис. 4) следуют за костями.



Пять небольших костей пясти на руках образуют ряд выступающих бугорков, которые отлично подходят в качестве опорных точек на тыле руки (Рис. 1). Кости пясти (1) вырисовываются из-под кожи в виде костяшек. Их круглые головки (для вращения пальцев) выступают при сжимании руки в кулак. На пухлой руке эти суставы выражаются ямками у основания пальцев. Большой палец заслуживает отдельного внимания. Он не расположен на одной плоскости с остальными пальцами: в состоянии покоя он располагается под углом к ним. Обширной подвижностью его наделяет собственный сустав в форме седла (Рис. 2). У большого пальца всего две фаланги (2), а у остальных — по три.

Фаланги сочленяют между собой блоковидные суставы (они позволяют только сгибаться–разгибаться), края которых прорисовываются на тыльной стороне согнутого пальца.

Длина лучевой и локтевой кости составляет около $\frac{3}{4}$ длины плечевой кости. Верхнюю конечность, идущую от вершины плеча (ключицы) до головок костей пясти (костяшек), можно разделить на уровне локтя на две части. Часть руки от головки локтевой кости (небольшая шишка над запястьем со стороны мизинца) и до кончика самого длинного пальца (среднего) можно разделить на две части по головкам костей пясти. У каждого пальца, кроме большого, первая фаланга длиннее остальных двух.



Нижняя конечность

Тазовый пояс (таз), как и плечевой, — это костная структура, которая связывает туловище и конечности. Бедренная кость (Рис. 3; 3) сочленяется с тазом шарообразным суставом (вращение). За суставом идет шейка (сужающаяся часть бедренной кости), она под углом соединяется с телом (основной частью) этой кости. В месте соединения шейки и тела находится вертел: он может быть нам полезен, потому что его видно под кожей (4). Этот костный ориентир помогает понять, где в глубине спрятан сустав. Вертел либо выпирает — у моделей стройного телосложения, либо образует ямки — у более фигуристых моделей. Шейка бедренной кости изменяет направление ее оси, которая не спускается вертикально вниз внутрь бедра. Вертел задает направление мышцам (особенно

мощной четырехглавой мышце) и таким образом образует форму бедра.

В колене под кожей находится головка бедренной кости, которая соединяется с коленной чашечкой (надколенником, 5) и с костями голени: большеберцовой (6) и малоберцовой (7). В основном форму этого участка задают именно кости. Его структура (Рис. 4) сформирована бедренной костью, большеберцовой костью и коленной чашечкой. Малоберцовая кость второстепенна и проявляется лишь своими головками: на внешней стороне колена в виде шишечки или ямки (снова зависит от типа фигуры модели), а еще она образует наружную (или латеральную) лодыжку. В то же время большеберцовая кость видна по всей длине, от колена и до лодыжки (внутренней или медиальной); она определяет рисунок всей голени. К мышцелкам большеберцовой кости