

УДК 611(075.8)
ББК 28.706я73
С17

*Все права защищены. Перепечатка отдельных глав
и произведения в целом без письменного разрешения
владельцев прав запрещена.*

Издается по лицензии
ООО «Издательство «Мир и Образование»

Самусев, Рудольф Павлович.

С17 **Анатомия головы (с нейроанатомией):** Руководство для студентов медицинских специальностей вузов, врачей, научных сотрудников / Р. П. Самусев. — Москва : Издательство АСТ : Издательство «Мир и Образование», 2023. — 640 с.: ил.

ISBN 978-5-17-154439-3 (Издательство АСТ)

ISBN 978-5-94666-955-9 (Издательство «Мир и Образование»)

Первое в отечественной литературе руководство подобного типа дает полное систематизированное изложение современных данных в области морфологии органов головы, и прежде всего головного мозга. Оно содержит большое количество оригинальных цветных иллюстраций и таблиц и написано с использованием современной международной анатомической и гистологической терминологии.

Книга предназначена студентам медицинских вузов, биологических факультетов университетов, студентам и тренерам в области физической культуры, художникам, интернам, клиническим ординаторам, аспирантам и практикующим врачам, а также всем, кто интересуется более углубленными представлениями о морфологии органов головы.

**УДК 611(075.8)
ББК 28.706я73**

ISBN 978-5-17-154439-3 (Издательство АСТ)

ISBN 978-5-94666-955-9 (Издательство «Мир и Образование»)

© Самусев Р. П., 2022

© ООО «Издательство «Мир и Образование», иллюстрации, 2022

© ООО «Издательство «Мир и Образование», 2023

Оглавление

Предисловие	7
Список сокращений латинских терминов	8
Глава 1. Голова. Внешняя морфология и рельеф. Области головы. Половые и расовые особенности	9
1.1. Половые особенности строения головы	24
1.2. Возрастные изменения лица и головы	26
Глава 2. Ткани головы	31
Глава 3. Кости головы	39
3.1. Теменные кости	49
3.2. Лобная кость	51
3.3. Затылочная кость	54
3.4. Клиновидная кость	60
3.5. Височные кости	65
3.6. Решетчатая кость	77
3.7. Верхние челюсти	80
3.8. Нижняя челюсть	85
3.9. Скуловые кости	90
3.10. Носовые кости	92
3.11. Нижние носовые раковины	92
3.12. Небные кости	93
3.13. Сошник	96
3.14. Слезные кости	97
3.15. Подъязычная кость	97
3.16. Череп в целом	98
3.16.1. Наружная поверхность свода черепа	99
3.16.2. Наружное основание черепа	99
3.16.3. Внутреннее основание черепа	101
3.16.4. Наружная поверхность лицевой части черепа	105
3.16.4.1. Височная, подвисочная и крыловидно-небная ямки черепа	118
3.16.4.2. Контрфорсы черепа	124
3.16.4.3. Половые особенности черепа	124
3.16.4.4. Формы и размеры черепа	128
3.16.4.5. Антропометрические показатели строения черепа	129
3.16.4.6. Краниометрические точки черепа	129
3.16.4.7. Энцефалометрические точки головы	140
3.16.4.8. Основные индексы головы и лица	147
3.16.5. Формы черепа	151
3.16.5.1. Аномальные формы черепа	154
3.16.6. Вместимость черепа	155
3.16.7. Соединения черепа	156
3.16.7.1. Швы черепа	156
3.16.7.2. Хрящевые соединения черепа	159
3.16.8. Суставы черепа	160
3.16.8.1. Височно-нижнечелюстной сустав	160

3.16.8.2. Соединения подъязычной кости с черепом	165
3.16.8.3. Соединение черепа с позвоночным столбом.	166
3.16.9. Череп новорожденных и детей	171
3.16.10. Изменения костей черепа в постнатальном онтогенезе	175
Глава 4. Мышцы и фасции головы	177
4.1. Мышцы лица	177
4.2. Жевательные мышцы	183
4.2.1. Вспомогательные мышцы, участвующие в акте жевания	190
4.3. Фасция головы	191
4.4. Функциональная анатомия мышц лица	198
4.4.1. Механизм действия мимических мышц при определенных выражениях лица	199
4.4.2. Другие выражения лица	209
Глава 5. Анатомия полости рта	215
5.1. Дно полости рта	231
5.2. Язык	232
5.3. Зубы	240
5.3.1. Дентин	240
5.3.1.1. Физические свойства и химический состав дентина	242
5.3.1.2. Строение дентина	243
5.3.1.3. Вторичный и третичный дентин	249
5.3.1.4. Дентикли	250
5.3.1.5. Возрастные изменения дентина	251
5.3.2. Эмаль	253
5.3.2.1. Строение эмали	255
5.3.2.2. Возрастные изменения эмали	261
5.3.3. Цемент	262
5.3.3.1. Физические свойства и химический состав цемента	263
5.3.3.2. Строение цемента	263
5.3.3.3. Возрастные изменения цемента	267
5.3.4. Пульпа зуба	267
5.3.4.1. Строение пульпы зуба	267
5.3.4.2. Кровоснабжение пульпы	274
5.3.4.3. Иннервация пульпы	275
5.3.4.4. Пульпа молочных и постоянных зубов	275
5.3.4.5. Возрастные изменения пульпы зуба	276
5.3.5. Периодонт	277
5.3.5.1. Строение периодонта	277
5.3.5.2. Возрастные изменения периодонта	285
5.3.6. Возрастные особенности зубов	285
5.4. Зубная система в целом	298
5.5. Слюнные железы	303
5.5.1. Большие слюнные железы	304
Глава 6. Анатомия полости носа	311
6.1. Хрящи носа	311
6.2. Полость носа	313
6.3. Слизистая оболочка полости носа	318
6.4. Околоносовые (воздухоносные) пазухи	323

Глава 7. Эндокринные железы головы	325
7.1. Гипофиз	329
7.1.1. Гормоны передней доли гипофиза. Регуляция синтеза и секреции . . .	332
7.2. Шишковидная железа	334
Глава 8. Нервная система головы	337
8.1. Ромбовидный мозг	341
8.1.1. Продолговатый мозг	341
8.1.1.1. Ретикулярные ядра	350
8.1.1.2. Белое вещество продолговатого мозга	352
8.1.2. Задний мозг	355
8.1.3. Мост	355
8.1.3.1. Внутреннее строение моста	356
8.1.4. Мозжечок	367
8.1.4.1. Внешнее строение мозжечка	367
8.1.4.2. Внутреннее строение мозжечка	371
8.1.5. Перешеек ромбовидного мозга	378
8.2. Средний мозг	378
8.2.1. Серое вещество среднего мозга	380
8.2.2. Белое вещество среднего мозга	384
8.3. Промежуточный мозг	388
8.3.1. Внутреннее строение	390
8.3.2. Таламус	391
8.4. Конечный мозг	402
8.4.1. Серое вещество полушарий большого мозга	411
8.4.2. Локализация функций в коре полушарий большого мозга	418
8.4.3. Проекционные центры коры полушарий большого мозга	420
8.4.4. Базальная часть конечного мозга	425
8.4.4.1. Базальные ядра и связанные с ними структуры	427
8.4.5. Химически определяемые группы клеток	430
8.4.6. Белое вещество полушарий большого мозга	433
8.4.7. Проекционные нервные волокна	439
8.4.7.1. Восходящие проводящие пути	440
8.4.7.2. Нисходящие проекционные пути	444
8.4.8. Боковой желудочек	448
8.4.8.1. Околожелудочковые органы	452
8.5. Мозговые оболочки	452
8.6. Черепные нервы	457
8.7. Автономная (вегетативная) часть периферической нервной системы головы . .	492
8.8. Парасимпатическая часть нервной системы головы	494
8.8.1. Парасимпатический отдел среднего мозга	494
8.8.2. Парасимпатические отделы продолговатого мозга и моста	498
Глава 9. Органы чувств	503
9.1. Глаз и связанные с ним структуры	503
9.1.1. Глазное яблоко	503
9.1.2. Зрительный проводящий путь	519
9.1.3. Вспомогательные структуры глаза	519
9.2. Ухо	527
9.2.1. Наружное ухо	527

9.2.2. Среднее ухо	532
9.2.3. Внутреннее ухо	538
9.2.4. Вестибулярный (статокинетический) проводящий путь	551
9.2.5. Слуховой проводящий путь	552
9.2.6. Сосуды внутреннего уха	552
9.3. Орган вкуса	554
9.3.1. Вкусовой проводящий путь	556
9.4. Орган обоняния	556
9.4.1. Обонятельный проводящий путь	558
Глава 10. Кровоснабжение, кровоотток и лимфоотток от органов головы	561
10.1. Общая сонная артерия	561
10.1.1. Наружная сонная артерия	561
10.1.2. Внутренняя сонная артерия	572
10.1.3. Артерии головного мозга	587
10.1.4. Подключичная артерия	595
10.2. Вены головы и шеи	605
10.2.1. Внутренняя яремная вена	605
10.2.2. Мозговые вены	614
10.2.3. Вены глазницы	620
10.2.4. Синусы твердой мозговой оболочки	621
10.2.5. Внечерепные притоки внутренней яремной вены	624
10.2.6. Плечеголовная вена	633
10.3. Лимфатические сосуды и узлы головы	634
Список литературы	638

Предисловие

Дальнейшее успешное развитие практической медицины (нейрохирургии, хирургической стоматологии, пластической и восстановительной хирургии органов головы, офтальмологии и других наук), а также медицинской науки (нейроморфологии, неврологии, психиатрии и др.) возможно только при условии углубленного изучения анатомических особенностей органов головы, и прежде всего структур головного мозга. Последние годы ознаменовались целым рядом выдающихся открытий в области нейроморфологии, позволяющих по-новому осмыслить многие описанные ранее непонятные явления морфогенеза нервных структур. Однако освоение этого сложного раздела анатомии затруднено, прежде всего, отсутствием современного руководства по анатомии головы человека. Скромное количество часов, отведенное для изучения этого раздела в медицинском вузе, конечно, не может удовлетворить потребности практикующего врача или пластического хирурга, так как довольно ограничено и зачастую не отражает современных достижений в нейроморфологии.

За последние годы появились новые чрезвычайно важные сведения о ядрах ствола головного мозга, промежуточного мозга (таламуса и гипоталамуса), ядрах ретикулярной формации и ее связях с другими отделами головного мозга и т. д.

Цель настоящего руководства, первого в отечественной литературе подобного типа, — дать полное систематизированное изложение современных данных по анатомии органов головы, и прежде всего головного мозга. Оно написано с использованием современной международной анатомической (Москва, 2003 г.) и гистологической (Москва, 2009 г.) терминологии, содержит большое количество иллюстраций, в том числе и оригинальных, и таблиц, отражающих современные представления в области морфологии органов головы.

Руководство предназначено, в первую очередь, для студентов медицинских вузов, интернов, клинических ординаторов, аспирантов и практикующих врачей. Книга будет полезна студентам биологических факультетов университетов, а также художникам, которые стремятся изучить конструктивные особенности головы, чтобы правильно изображать ее, используя знания в области анатомии органов этого отдела человеческого тела. Для студентов и тренеров в области физической культуры руководство может служить основой для построения оздоровительных, восстановительных и укрепляющих упражнений для органов головы (мышц и кожи головы, органов чувств и т. п.), а также оно может быть пособием для всех, кто интересуется более углубленными представлениями о морфологии органов головы.

Список сокращений латинских терминов

a.	arteria	артерия
aa.	arteriae	артерии
art.	articulatio	сустав
artt.	articulationes	суставы
fasc.	fasciculus	пучок
fasccl.	fasciculi	пучки
for.	foramen	отверстие
forr.	foramina	отверстия
gangl.	ganglion	узел
gangll.	ganglia	узлы
gl.	glandula	железа
gll.	glandulae	железы
lam.	lamina	пластинка
lamm.	laminae	пластинки
lig.	ligamentum	связка
ligg.	ligamenta	связки
m.	musculus	мышца
mm.	musculi	мышцы
n.	nervus	нерв
nn.	nervi	нервы
nucl.	nucleus	ядро
nucll.	nuclei	ядра
r.	ramus	ветвь
rr.	rami	ветви
sul.	sulcus	борозда
sull.	sulci	борозды
sut.	sutura	шов
sutt.	suturae	швы
tr.	tractus	путь
trr.	tractus (pl)	пути
tun.	tunica	оболочка
v.	vena	вена
vv.	venae	вены

Голова. Внешняя морфология и рельеф. Области головы. Половые и расовые особенности

Голова, caput, представляет собой верхнюю часть тела человека и расположена над туловищем. Граница, отделяющая голову от шеи, проходит по нижнему краю нижней челюсти, заднему краю ее ветви, нижнему краю наружного слухового отверстия и сосцевидного отростка, по верхней выйной линии к наружному затылочному бугру.

Голова округлая, состоит из мозгового и лицевого отделов. Мозговой отдел яйцевидный, вытянут в переднезаднем направлении. Лицевой — вертикально. Их разграничивает линия, идущая от *назиона*, nasion, по верхнеглазничному краю, заднему краю лобного отростка скуловой кости и скуловой дуге до наружного слухового прохода.

Мозговой отдел делится на свод и основание линией, идущей от наружного затылочного бугра по верхней выйной линии, основанию сосцевидного отростка, нижнему краю наружного слухового отверстия, по латеральному краю нижнечелюстной ямки и подвисочному гребешку до клиновидно-скулового шва, затем по задненаружному краю глазничной щели впереди основания крыловидного отростка до клиновидного клюва.

Верхнюю часть свода головы составляет *крыша черепа*, или *свод*, calvaria. На ее середине выделяют *темя*, vertex.

В лицевом отделе симметрично расположены *глаза*, правый и левый, прикрытые спереди *веками*, *нос*, *рот*, правое и левое наружное *ухо*. Дугообразные волосяные полоски над верхними веками — *брови*, отграничивают лицо от *лба*, frons, составляющего передневерхнюю поверхность головы. *Передняя часть головы*, sinciput, или лобная область, по обеим сторонам ограничена *висками*, temporae, от задней части — *затылком*, occiput.

На поверхности свода выделяют (рис. 1.1) непарную *лобную область*, regio frontalis. Соответственно наружной поверхности височной кости располагается парная *височная область*, regio temporalis, выше нее различают парную *теменную область*, regio parietalis, по величине соответствующую подлежащим теменным костям. Кзади от теменной области находится *затылочная область*, regio occipitalis. По обеим сторонам головы, соответственно правой и левой ушным раковинам, выделяют *области ушных раковин*, regiones auriculares. Небольшой парный участок позади уш-

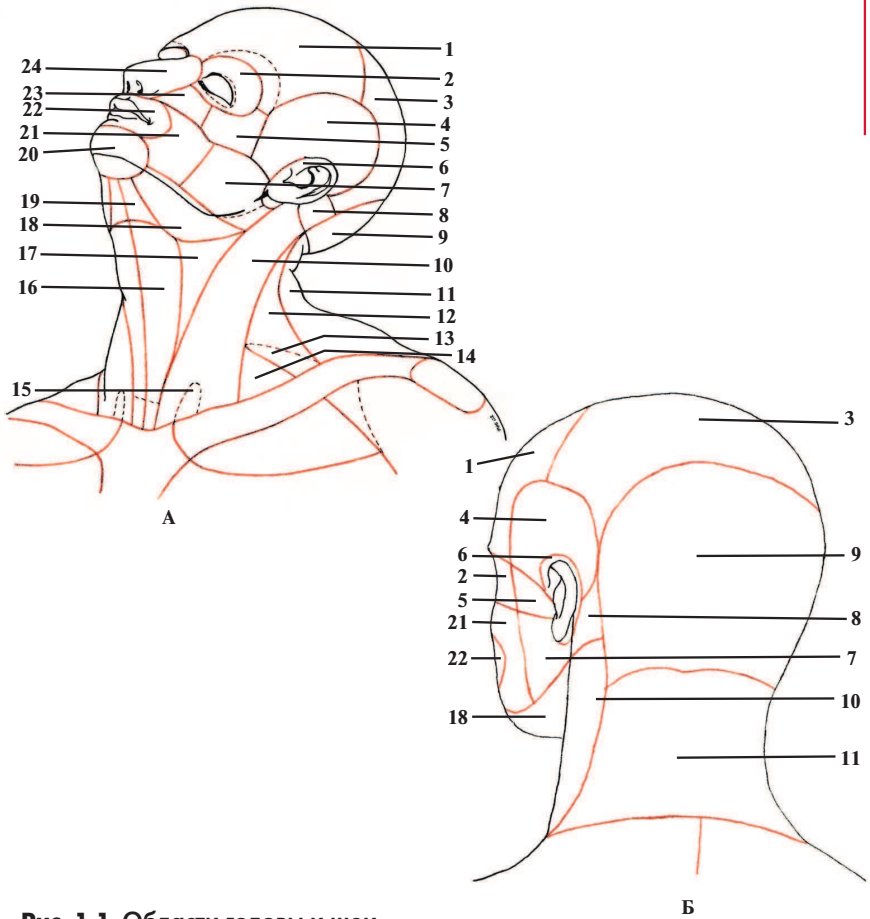


Рис. 1.1. Области головы и шеи.

А — вид спереди; Б — вид сзади.

1 — лобная область, regio frontalis; 2 — область глазницы, regio orbitalis; 3 — теменная область, regio parietalis; 4 — височная область, regio temporalis; 5 — скуловая область, regio zygomatica; 6 — область ушной раковины, regio auricularis; 7 — околоушно-жевательная область, regio parotideomasseterica; 8 — область сосцевидного отростка, regio mastoidea; 9 — затылочная область, regio occipitalis; 10 — грудино-ключично-сосцевидная область, regio sternocleidomastoidea; 11 — задняя область шеи regio, cervicalis posterior; 12 — латеральная область шеи, regio cervicalis lateralis; 13 — лопаточно-ключичный треугольник, trigonum omoclaviculare; 14 — лопаточно-трахеальный треугольник, trigonum omotracheale; 15 — малая надключичная ямка, fossa supraclavicularis minor; 16 — передняя область шеи, regio cervicalis anterior; 17 — сонный треугольник, trigonum caroticum; 18 — поднижнечелюстной треугольник, trigonum submandibulare; 19 — подбородочный треугольник, trigonum submentale; 20 — подбородочная область, regio mentalis; 21 — щечная область, regio buccalis; 22 — область рта, regio oralis; 23 — подглазничная область, regio infraorbitalis; 24 — область носа, regio nasalis.

ной раковины, соответствующий сосцевидному отростку височной кости, называют *областью сосцевидного отростка*, regio mastoidea.

В лицевом отделе головы соответственно выступающему вперед наружному носу выделяют *носовую область*, regio nasalis, под которой, в окружности ротовой щели, располагается *область рта*, regio oralis (см. рис. 1.1). Ниже нее *подбородок*, mentum, образует *подбородочную область*, regio mentalis. По обеим сторонам рта находятся правая и левая *области щек*, regiones buccales. Над ними, в области расположения век, выделяют соответствующие *области глазниц*, regiones orbitales. Между глазничной областью сверху и щечной снизу (латерально от области носа) находится парная *нижнеглазничная область*, regio infraorbitalis, латеральнее — парная *скуловая область*, regio zygomatica, соответствующая подлежащей скуловой кости. Позади щечной области, под скуловой областью, впереди височной области выделяют парную *околоушно-жевательную область*, regio parotideomasseterica, соответствующую контурам околоушной слюнной железы и жевательной мышце данной стороны. Непосредственно за углом нижней челюсти расположена *зачелюстная ямка*, fossa retromandibularis.

При рассмотрении головы иногда целесообразно включать в описание некоторые области шеи (подъязычную, грудино-ключично-сосцевидную, надключичную и др.), особенно при описании хода сосудов и нервов головы.

Рельеф головы весьма сложен, поскольку связан с наличием выступающих наружу крупных костных образований, степени развития мускулатуры лица и постоянно выраженных кожных складок (рис. 1.2; 1.3). Кожа в области свода в основном плотная, особенно в волосистой части головы. Кожа лицевого отдела практически лишена растительности, она гладкая и тонкая. Мозговой отдел головы имеет бедный внешний рельеф, так как благодаря плоским костям, образующим свод черепа, равномерно выпуклый. Лицевой отдел головы, напротив, имеет богатый рельеф.

Размеры головы человека зависят от возраста, пола, типа телосложения и расовой принадлежности. Общая форма головы определяется типом черепа. С учетом конституционных особенностей человека различают долихоцефальные, мезоцефальные и брахицефальные формы (см. гл. 3).

Форма головы анфас имеет едва заметную асимметрию, что связано с различным объемом костей ее лицевого отдела. Форма головы в профиль определяется лицевым углом черепа. Под лицевым углом понимают угол, образованный пересечением горизонтальной линии, проходящей через верхний край наружного слухового отверстия и переднюю носовую ось, с линией, идущей сверху вниз от выступающей точки лба к переднему выступу резцов. В зависимости от формы носа, наклона лба и выпячивания верхней челюсти он может быть прямым или тупым. Наиболее типичным и чаще встречающимся у взрослых является острый лицевой угол; у ребенка он близок к прямому.

Пол и возраст накладывают свой отпечаток на характер рельефа головы. У взрослых мужчин на голове отчетливо выделяются костные выступы (скуловые и надбровные дуги, лобные бугры, подбородок и др.), которые значительно слабее выражены на поверхности головы женщин и юношей и почти отсутствуют у детей первых лет жизни. Особенность головы детей состоит в том, что ее мозговой отдел обычно развит гораздо сильнее, чем лицевой. У детей, а также у взрослых женщин и мужчин благодаря сильно развитой подкожной основе височная область имеет выпуклую форму. Напротив, у старых и сильно похудевших

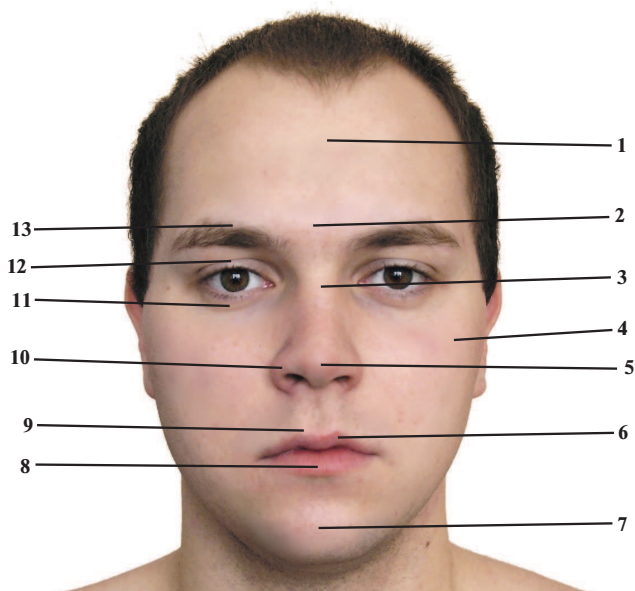


Рис. 1.2. Общий рельеф мужской головы; вид спереди.

1 — лоб, *frons*; 2 — глабелла, *glabella*; 3 — спинка носа, *dorsum nasi*; 4 — скуловая дуга, *arcus zygomaticus*; 5 — верхушка (кончик) носа, *apex nasi*; 6 — верхняя губа, *labium superius*; 7 — подбородок, *mentum*; 8 — нижняя губа, *labium inferius*; 9 — носогубная борозда, *sul. nasolabialis*; 10 — крыло носа, *ala nasi*; 11 — нижнее веко, *palpebra inferior*; 12 — верхнее веко, *palpebra superior*; 13 — надбровная дуга, *arcus superciliaris*.

людей в области висков возникают западения, а скуловые дуги резко выступают наружу. В целом ни в одной части тела не обращают на себя внимания столь резкие индивидуальные отличия в очертаниях, как в области головы и особенно лица. Большое значение в формировании рельефа головы имеют такие костные выступы, как *лобные бугры*, *tubera frontalia*, *надбровные дуги*, *arcus superciliares*, *скуловые дуги*, *arcus zygomatici*, *носовые кости*, *ossa nasalia*, *нижняя челюсть*, *mandibula*, *подбородочный выступ*, *protuberantia mentalis*, *теменные бугры*, *tubera parietalia* и др. (см. рис. 1.2; 1.3).

Индивидуальное своеобразие рельефа верхней части лица связано с конфигурацией лобных костей и особенно со степенью выраженности лобных бугров из-за отсутствия в этой области крупных мышц. Вверху лоб оканчивается резко выраженной линией переднего края волосистой части головы, граница которой у мужчин в зависимости от степени облысения может индивидуально меняться.

Рельеф боковой поверхности головы создается скуловой дугой, скуловой костью, углом нижней челюсти, жевательной мышцей и ушной раковиной. Позади и ниже ушной раковины выделяется сосцевидный отросток, частично прикрытый ею. От него начинается рельефно контурируемая на шее грудино-ключично-сосцевидная мышца.

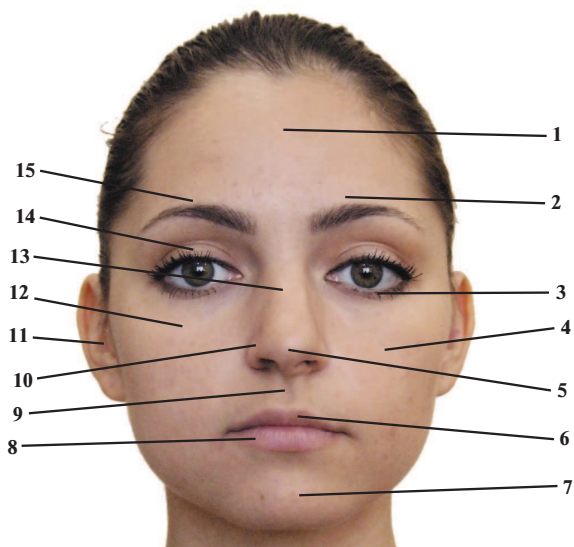


Рис. 1.3. Общий рельеф женской головы; вид спереди.

1 — лоб, frons; 2 — глабелла, glabella; 3 — нижнее веко, palpebra inferior; 4 — щека, bucca; 5 — верхушка (кончик) носа, apex nasi; 6 — верхняя губа, labium superius; 7 — подбородок, mentum; 8 — нижняя губа, labium inferius; 9 — носогубная борозда, sul. nasolabialis; 10 — крыло носа, ala nasi; 11 — ушная раковина, auricula; 12 — скуловая дуга, arcus zygomaticus; 13 — спинка носа, dorsum nasi; 14 — верхнее веко, palpebra superior; 15 — надбровная дуга, arcus superciliaris.

Рельеф средней части лица определяют сложные анатомические образования: нос, рот, подбородок, глазницы с глазными яблоками, веки с ресницами.

Кроме того, рельеф зависит также от степени развития подкожной основы (щечное жировое тело) и кожных складок (лобные и носогубные складки), выраженность которых индивидуальна. Они придают лицу своеобразные черты.

Глаза, расположенные в глазницах, являются одним из наиболее характерных образований рельефа лица (рис. 1.4). Рельеф глазничной области определяется формой и величиной глазницы, положением в ней глазного яблока, а также особенностями строения бровей, век и ресниц. Форма и рельеф входа в глазницу обусловлены надглазничным и нижнеглазничным краями, а также характером надбровной дуги, формой бровей и разрезом глаз. Глазное яблоко располагается в переднем отделе глазницы. Его положение связано, помимо особенностей костного черепа, с количеством жировой клетчатки, находящейся в глазнице, а также с тонусом наружных мышц глаза. В связи с этим глаза могут быть более выпуклыми или западающими.

При открытых веках всегда видны следующие анатомические структуры глазного яблока: *белочная оболочка, sclera, роговица, cornea, и радужка, iris*, в которой находится отверстие — *зрачок, pupilla*.

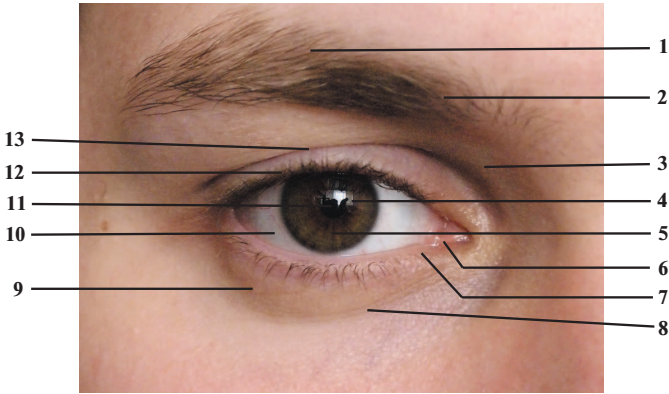


Рис. 1.4. Рельеф области глазницы.

1 — надбровная дуга, arcus superciliaris; 2 — бровь, supercilium; 3 — верхнее веко, palpebra superior; 4 — роговица, cornea; 5 — радужка, iris; 6 — слезное озеро, lacus lacrimalis; 7 — слезный сосочек, papilla lacrimalis; 8 — борозда нижнего века, sul. infrapalpebralis; 9 — нижнее веко, palpebra inferior; 10 — склера, sclera; 11 — зрачок, pupilla; 12 — ресницы, cilia; 13 — борозда верхнего века, sul. suprapalpebralis.

Важное значение в создании рельефа области глазницы имеют брови и веки.

Брови, supercilia, представляют собой дугообразно изогнутые возвышения над *надбровными дугами*, arcus superciliares, за счет скопления жира в подкожной основе и кожного валика, покрытого полоской жестких волос. В редких случаях внутренние (медиальные) концы бровей соединяются над переносицей. В промежутке между бровями на коже отмечаются различной формы складки, образованные тоническим сокращением *мышцы, сморщивающей бровь*, m. corrugator supercillii, и *мышцы, опускающей бровь*, m. depressor supercillii. Различают несколько форм бровей: дугообразные, прямые, сросшиеся, короткие и длинные (рис. 1.5). Брови — очень подвижные анатомические образования, имеют большое значение в мимике лица.

Веки, palpebrae, расположены книзу от бровей и верхнего края глазницы в различной глубины впадине. Верхнее и нижнее веки защищают спереди глазное яблоко. Верхнее веко более подвижно и закрывает $\frac{3}{4}$ глаза, а нижнее — только $\frac{1}{3}$ глаза. Различают высокое, среднее и низкое расположение складки верхнего века. При раскрытии глазной щели нижнее веко незначительно опускается под влиянием собственной тяжести, а верхнее веко поднимается за счет сокращения *мышцы, поднимающей верхнее веко*, m. levator palpebrae superioris, при этом верхнее веко большей своей частью уходит под верхний край глазницы, формируя складку, которая в виде дугообразного валика располагается под верхним краем входа в глазницу.

На свободном крае век имеется ряд жестких коротких волосков — это *ресницы*, cilia, между которыми располагаются устья ресничных и салльных желез. Наружная поверхность век покрыта гладкой тонкой кожей, которая с возрастом формирует на своей поверхности много поперечных морщинок. Внутренняя поверхность век вы-

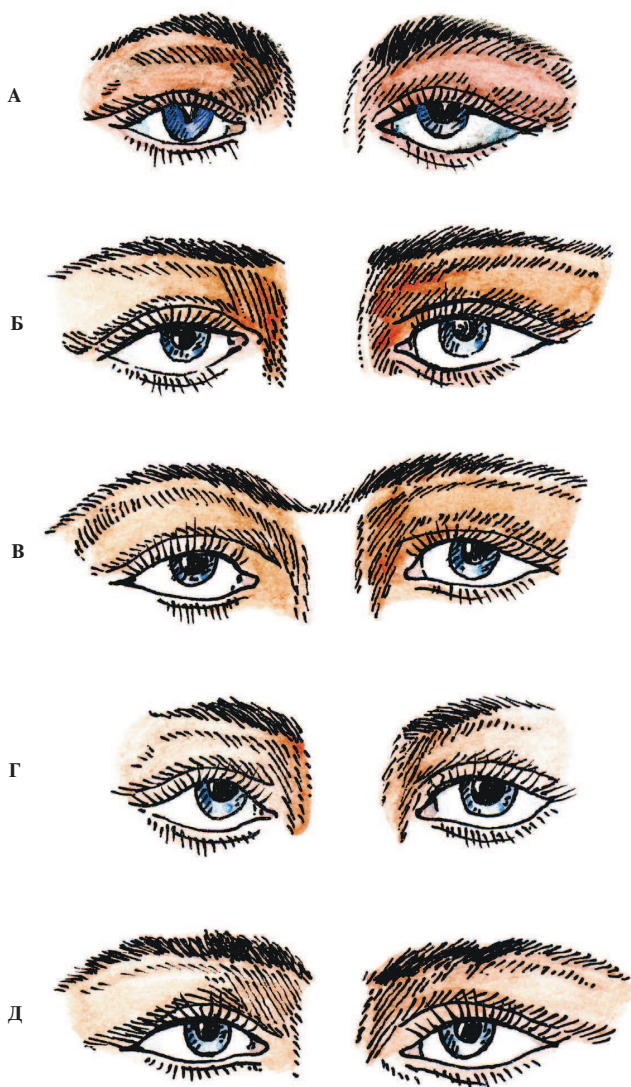


Рис. 1.5. Разновидности формы бровей.

А — дугообразные; Б — прямые; В — сросшиеся; Г — короткие; Д — длинные.

стлана гладкой конъюнктивой, она постоянно смачивается (при моргании) слезной жидкостью, вырабатываемой слезной железой, расположенной в верхнелатеральном углу глазницы.

Между свободными краями век образуется *щель век*, *rima palpebrarum*, через которую при раскрытых веках видна передняя поверхность глазного яблока. Щель миндалевидная, а при сомкнутых веках образует выпуклую книзу дугообразную линию. Медиальный угол глазной щели округлый и образует так называемое *слезное озеро*, *lacus lacrimalis*. В этой области расположен небольшой сосочек — *слезное мяско*, *caruncula lacrimalis*. Латеральный угол щели острый, у некоторых людей кожа здесь собрана в мелкие морщинки («гусиные лапки»).

На выражение глаз и рельеф области глазницы влияют мышцы лица, расположенные в ее окружности: мышца гордецов (*m. procerus*), лобное брюшко (*venter frontalis*), затылочно-лобной мышцы (*m. occipitofrontalis*), мышца, сморщивающая бровь (*m. corrugator supercilii*); мышца, опускающая бровь (*m. depressor supercilii*); круговая мышца глаза (*m. orbicularis oculi*).

Нос, *nasus*, является наиболее выступающим образованием в рельефе лицевого отдела головы (рис. 1.6).

Рельеф области носа анатомически определяется его костно-хрящевым остовом и мягкими тканями. Костная часть носа образована *носовой частью лобной кости*, *pars nasalis ossis frontalis*, *носовыми костями*, *ossa nasalia*, *верхними челюстями*, *maxillae*, и их *лобными отростками*, *processus frontales maxillae*. Хрящевой, или мягкий, нос является продолжением костного и сращен с ним по краям *грушевидного отверстия*, *apertura piriformis*, ограниченного носовыми костями и верхними челюстями.

На поверхности лица нос выступает в виде трехгранной пирамиды, основание которой совпадает с грушевидным отверстием. При описании рельефа носа различают *корень носа*, *radix nasi*, *спинку носа*, *dorsum nasi*, *верхушку*, или *кончик носа*, *apex nasi*, и *крылья носа*, *alae nasi*, которые ограничивают с боков *ноздри*, *nares*. Форма носа индивидуально изменчива и разнообразна. По профилю спинки носа различают несколько типов носа: вздернутый, бурбонский, орлиный, курносый, направленный вниз, клювообразный, приплюснутый, «греческий» и др. (рис. 1.7). Это разнообразие может быть сведено к трем крайним типам: прямой, курносый (вогнутый) и орлиный (выгнутый).

Форма носа зависит от подлежащих костных структур. *Прямой тонкий нос*: носовые кости объемные, прямые или немного выпуклые. Грушевидное отверстие удлиненное, узкое, с прямыми или немного искривленными краями. Носовой выступ четкий, прямой, кончик носа чуть-чуть приподнят, но чаще расположен в горизонтальной плоскости. *Курносый и широкий нос*: носовые кости округлые, спинка вогнутая, края тонкие. Грушевидное отверстие объемное, имеет округлый контур. Спинка носа направлена вверх. *Орлиный нос*: носовые кости более широкие в области корня носа, имеют выгнутую форму. Контур грушевидного отверстия удлиненный и округлый. Спинка носа направлена немного вниз или расположена по горизонтальной линии.

Выделяют расовые особенности формы спинки носа. Так, у представителей европеоидной расы спинка носа прямая (в редких случаях вогнутая или выгнутая), корень носа немного приподнят, в результате образуется небольшое углубление. Иногда линия спинки носа является продолжением линии, направленной от лба вниз, — это «греческий» нос. У представителей негроидной расы нос вогнутый, ко-