



**Антон Родионов**

кардиолог, кандидат медицинских наук

**О ЧЕМ  
РАССКАЖЕТ  
ЭКГ**



МОСКВА  
2016

УДК 616.1  
ББК 54.10  
Р 60

*Посвящаю памяти моего отца  
Владимира Ивановича Родионова*

Научный редактор: *Светлана Петровна Попова*,  
канд. мед. наук, доцент, врач высшей категории, преподаватель  
кафедры инфекционных болезней с курсом эпидемиологии  
Российского университета дружбы народов (РУДН)

**Родионов, Антон Владимирович.**  
Р 60 О чем расскажет ЭКГ / А.В. Родионов. — Москва :  
Эксмо, 2016. — 160 с. — (Академия доктора Родионова).  
ISBN 978-5-699-78973-3

«Академия доктора Родионова» — серия из 5 книг, написанных специально для обычных людей без медицинского образования, каждая содержит ценную информацию непосредственно от врача высшей квалификационной категории. Благодаря книге «Как прожить без инфаркта и инсульта» вы узнали, как правильно лечить гипертонию. «Здоровье сердца и сосудов» избавила от страха перед холестериновыми бляшками и отсрочила очную встречу с кардиологом.

В новой книге доктор Родионов доступными словами рассказал, что такое ЭКГ и какие болезни распознают с ее помощью. Вы узнаете все про сердечную недостаточность, аритмии, стенокардию, инфаркт миокарда, ишемию, кардиомиопатию. Просто найдите в алфавитном указателе диагноз и откройте указанную страницу. Теперь вы самостоятельно сможете понять заключения ЭКГ и встречающиеся в них словосочетания типа синусовой аритмии или неполной блокады правой ножки пучка Гиса.

Многие читатели со вздохом облегчения узнают, что изменения на их ЭКГ представляют собой вариант нормы и не нуждаются в лечении. Ну а те, кто принимает таблетки «от сердца», выполняют важное домашнее задание: разберут домашнюю аптечку и поймут смысл применения каждого препарата.

Читайте, анализируйте и будьте здоровы!

УДК 616.1  
ББК 54.10

© Родионов А.В., 2015  
© Тихонов М.В., фото, 2015  
© Оформление. ООО «Издательство  
«Эксмо», 2016

ISBN978-5-699-78973-3

# Оглавление

## Глава 1

### **Ваша кардиограмма не зашифрована**

*Введение* .....7

## Глава 2

### **«Кто такая» ЭКГ и как устроена электропроводка в сердце**

*Немного теории* .....9

## Глава 3

### **Что лучше, быстро или медленно?**

*Тахикардия и брадикардия* ..... 14

## Глава 4

### **Про людей с большим сердцем**

*Гипертрофия желудочков и предсердий* ..... 25

## Глава 5

### **Сердце в кольце блокады**

*Атриовентрикулярные блокады*

*и блокады ножек пучка Гиса* ..... 34

## Глава 6

### **С замиранием сердца**

*Экстрасистолия, пароксизмальные*

*тахикардии* ..... 42

## Глава 7

### **Как жить с мерцательной аритмией**

*Фибрилляция и трепетание предсердий* ..... 62

Глава 8

**Эта многоликая ишемия**

*Ишемическая болезнь сердца* ..... 87

Глава 9

**Есть ли жизнь после АКШ?**

*Операции на сердце* ..... 112

Глава 10

**О чем не расскажет ЭКГ**

*Сердечная недостаточность* ..... 121

Глава 11

**Не ЭКГ единой**

*Дополнительные методы исследования*

*в кардиологии* ..... 132

Глава 12

**ЭКГ на всякий случай**

*Про диспансеризацию* ..... 138

Глава 13

**Домашнее задание**

*Заключение* ..... 142

**Об авторе** ..... 144

**Часто задаваемые вопросы** ..... 145

**Алфавитный указатель** ..... 150

**Краткий словарь** ..... 152

## Глава 1

# Ваша кардиограмма не зашифрована

## **Введение**

— Доктор, мне кардиограмму сняли,  
но только она у меня не расшифрована!

— А зачем ее расшифровывать?!  
Она у вас не зашифрована...

**Э** тот диалог почти неизменно возникает на приеме. Пациенты придают электрокардиограмме какое-то мистическое значение, а врачей, которые умеют ее читать (да, именно читать, а не расшифровывать!), считают едва ли не небожителями.

А давайте попробуем поговорить об ЭКГ по-человечески. Своим названием эта книга обязана вопросу, который часто задают мне знакомые и друзья: посмотри-ка, что у меня там на ЭКГ? Треть моей консультативной почты — это просьбы пациентов дать заключение по ЭКГ, потому что «кардиограмму сняли, а расшифровать ее никто не может».

Многие считают, что электрокардиограмма — это совершенно универсальный и исчерпывающий метод обследования сердечно-сосудистой системы, и если болит сердце, то обязательно будут какие-то изменения на ЭКГ. А если изменений на ЭКГ нет, значит, сердце здоровое и волноваться не о чем.

Сразу скажу, что и то и другое — глубокое заблуждение. Кардиограмма — лишь один из методов в цепочке обследования кардиологического пациента, и далеко не все заболевания сердца диагностируют именно по изменениям на ЭКГ. Тем не менее оценка кардиограммы за сотню лет не утратила актуальности, более того, ученые периодически открывают новые заболевания, которые можно заподозрить именно по изменениям на кардиограмме.

Конечно, я не смогу в этой книге научить вас, мои дорогие читатели, самостоятельно читать и интерпретировать показания ЭКГ. Даже у студентов медицинских институтов на первичное обучение электрокардиографии уходит несколько лет, а у врачей навык совершенствуется всю жизнь. Мы с вами поговорим о тех заболеваниях, которые можно распознать при помощи электрокардиографии. Из этой книги вы также сможете узнать, что означают странные словосочетания типа «неполная блокада правой ножки пучка Гиса», которые нередко встречаются в заключениях ЭКГ. В этом вам поможет алфавитный указатель: найдите там свой диагноз, а потом обратитесь к соответствующей главе в книге.

## Глава 2

# Кто такая ЭКГ и как устроена электропроводка в сердце

### *Немного теории*

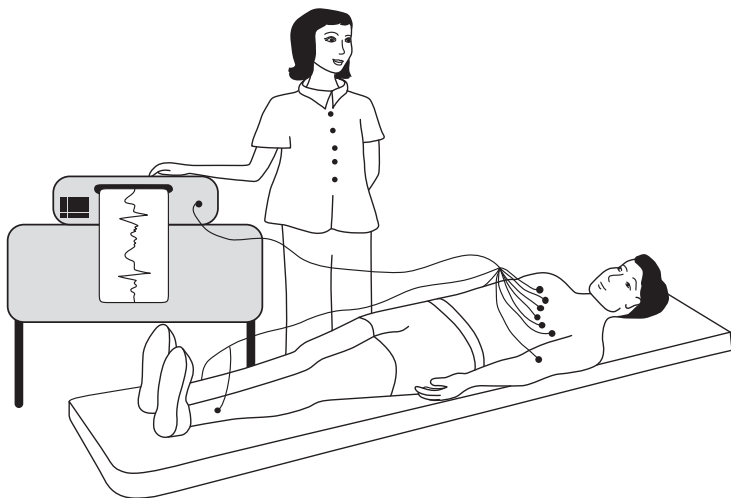
Все знают, откуда в организме человека берется ЭКГ, но никто не знает, как она туда попадает...

*профессор Н.Н.*

**Э**КГ — это электрокардиограмма, слово женского рода, «любимая женщина» кардиолога. Как и любая женщина, она капризна и требует к себе внимательного подхода и соблюдения определенных правил игры. Только в этом случае с ней можно договориться, и она станет помощницей в изучении функции сердца. Но если в общении с этой своенравной барышней не соблюдать этикет и делать неверные заключения из ее слов, тогда, разумеется, проблем не оберешься.

Как записывают электрокардиограмму, знают почти все. На тело человека накладывают 10 электродов: четыре электрода на конечности (два на руки, два на ноги) и шесть электродов на грудную клетку. Для того чтобы электрический сигнал хорошо проводился, кожу в месте

контакта с электродом смачивают водой или специальным гелем. Чем лучше контакт, тем лучше будет качество электрокардиограммы.

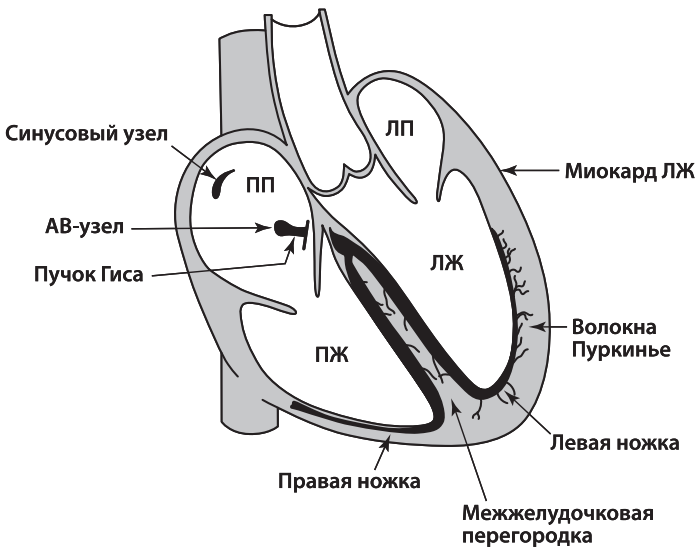


Длительность стандартной записи ЭКГ — около 10 секунд. Иногда вторую часть записи выполняют на вдохе; во время вдоха немного изменяется положение сердца в грудной клетке, и мы получаем дополнительную пищу для размышления.

Конечно, 10 секунд — это очень мало. Ведь если именно в это короткое время у пациента нет аритмии, нет нарушения кровоснабжения сердца, то это не значит, что их у него нет вообще никогда. Поэтому при необходимости врач порекомендует проведение дополнительных исследований, например, холтеровского мониторирования ЭКГ или нагрузочных проб. Но об этом чуть позже.

ЭКГ — это запись электрической активности сердца, его «электрического портрета», который нам приходится разгадывать, а при любом разгадывании всегда есть элемент вероятности. Так, например, если нам кажется, что какая-то стенка сердца утолщена (гипертрофирована), то следующим шагом будет выполнение эхокардиографии (ультразвукового исследования), при котором уже можно будет измерить толщину стенки с точностью до миллиметра.

Итак, электрокардиограмма, согласно своему названию, регистрирует электрические процессы, происходящие в сердце. Давайте разберемся, что и как там происходит. В недрах сердечной мышцы расположены особые группы клеток, которые составляют так называемую проводящую систему сердца. Для простоты можно представить ее в виде электропроводки, заложенной в стенку, хотя на самом деле все немножко сложнее.



«Источником электропитания» здорового сердца является *синусовый узел*, который находится в правом предсердии. Для тех, кто дружит с электрикой (а у нас в книге много будет электрических терминов), его можно сравнить с конденсатором. Синусовый узел накапливает заряд, а потом с определенной частотой выдает электрические импульсы, которые заставляют сердце сокращаться. Следовательно, если «батарейка исправна», то в первой строчке заключения кардиограммы будет написано: **синусовый ритм**.



Синусовый ритм — это нормальный физиологический ритм сердца.

В прошлой книге («Здоровье сердца и сосудов») мы с вами изучали анатомию сердца и обсуждали, что у сердца есть четыре камеры — два предсердия и два желудочка. Сначала сокращаются предсердия, затем желудочки. Для того чтобы это происходило именно в такой последовательности, необходимо чтобы электрический импульс сначала охватил возбуждением предсердия, а затем переключился на желудочки. Вот это переключение происходит в так называемом предсердно-желудочковом узле. Чаще его называют по-латыни *атриовентрикулярный узел* (атриум — предсердие, вентрикулум — желудочек), а еще чаще — просто *АВ-узел*.

Из АВ-узла выходят два «провода», которые по фамилии автора называют *ножками пучка Гиса*. Через правую ножку пучка Гиса электрический сигнал в основном проводится на правый желудочек, через левую ножку пучка Гиса, разумеется, на левый желудочек. Поскольку левый желудочек — это самая большая камера сердца и электроснабжения ей нужно много, то левая ножка еще делится на переднюю и заднюю ветви. Вот такая получается сложная проводящая система сердца. Если на том или ином участке в электроснабжении возникает авария, то мы назовем это «блокадой проведения» или *нарушением проводимости сердца*.

Поговорим о том, с какой частотой должно биться здоровое сердце...

## Глава 3

# Что лучше, быстро или медленно?

## *Тахикардия и брадикардия*

Быстрее — не значит лучше.

*Народная мудрость*

**С**читается, что в норме частота сердечных сокращений должна составлять от 60 до 90 ударов в минуту в покое. Впрочем, у многих сердце бьется чаще или реже. Если сердце бьется чаще, то это называется *тахикардия*. Тахи — по-латыни значит быстрый. Это пока еще не диагноз и не болезнь, это просто констатация факта, что сердце бьется с частотой более 90 ударов в минуту. Если сердце бьется редко, это называется брадикардия. Бради — это редкий. В этом случае частота сокращений меньше 60 ударов в минуту.

Надо сказать, что все люди разные, и всегда, когда мы говорим о нормах, мы имеем в виду некое усредненное значение. Откуда вообще берутся нормы? Как человечество договаривается, чего и сколько должно быть в идеале? Очень просто. Например, почему решили, что нормальная частота сокращений — это 60–90 ударов в минуту? Дело было примерно так: взяли 10 тысяч клинически здоровых людей, которые ни на что не жа-

луются, у которых нет клинических проявлений болезни, и измерили у них частоту сокращений сердца. Получился определенный диапазон показателей, скажем, от 40 до 120 ударов в минуту. Напомню, все это были здоровые люди. Согласно правилам медицинских и биологических исследований, в качестве «нормы» берут 95% значений из середины. Так и сделали: «откусили» справа и слева по 2,5%. Оставшиеся 95% уложились в диапазон от 60 до 90 ударов в минуту. Тем не менее у нас остались еще и те, у кого пульс составляет 50–55 ударов в минуту, и те, кто живет с частотой 95–110 ударов в минуту. Формально это считается отклонением, но, если разумный врач проводит обследование и понимает, что, кроме измененного пульса, других признаков болезни нет, то это можно рассматривать как особенность организма, то есть вариант нормы.



Говорят, что любому человеку от природы дается определенное число сердечных сокращений и чем быстрее пульс, тем быстрее «истощается батарея» в сердце. Так вот: это полная ерунда.

## Синусовая тахикардия

Вы вернулись из поликлиники с кардиограммой, на которой написано «*синусовая тахикардия*». Что делать и куда бежать? Успокойтесь. Лучше как раз не бежать, а спокой-