

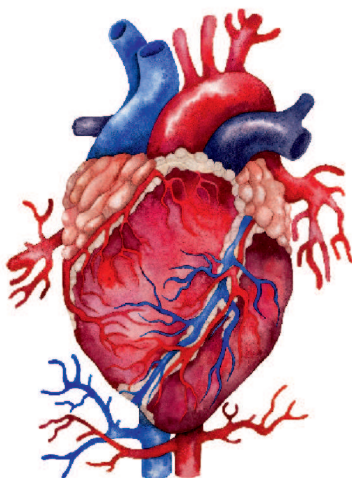
Р. П. САМУСЕВ

УНИВЕРСАЛЬНЫЙ
АТЛАС АНАТОМИИ
ЧЕЛОВЕКА

Р. П. САМУСЕВ

УНИВЕРСАЛЬНЫЙ АТЛАС АНАТОМИИ ЧЕЛОВЕКА

УЧЕБНОЕ ПОСОБИЕ ДЛЯ СТУДЕНТОВ МЕДИЦИНСКИХ УЧЕБНЫХ ЗАВЕДЕНИЙ



**МОСКВА
ИЗДАТЕЛЬСТВО АСТ
ИЗДАТЕЛЬСТВО «МИР И ОБРАЗОВАНИЕ»**

УДК 611(075)
ББК 28.706я7
С17

*Все права защищены. Перепечатка отдельных глав
и произведения в целом без письменного разрешения
владельцев прав запрещена.*

Издается по лицензии
ООО «Издательство «Мир и Образование».

Самусев, Рудольф Павлович.

С17 Универсальный атлас анатомии человека : Учеб. пособие для студентов мед. учебных заведений / Р. П. Самусев. — Москва : Издательство АСТ : Издательство «Мир и Образование», 2023. — 320 с.: ил.

ISBN 978-5-17-156813-9 (Издательство АСТ)

ISBN 978-5-94666-963-4 (Издательство «Мир и Образование»)

Настоящий Атлас является дополнением к современным учебникам по анатомии человека. За счет богатого иллюстративного материала (свыше 400 цветных рисунков) студенты получают более ясное представление об особенностях строения органов и систем человеческого тела.

Материал пособия универсален, построение разделов соответствует разделам учебных программ по анатомии человека для высших и средних медицинских учебных заведений.

Все названия анатомических структур приведены в соответствии с русской версией Международной анатомической терминологии.

Атлас предназначен прежде всего для студентов медицинских учебных заведений, однако он может быть использован студентами биологических факультетов, учащимися средних и специализированных школ и колледжей, а также всеми, кто интересуется строением человеческого тела.

**УДК 611(075)
ББК 28.706я7**

ISBN 978-5-17-156813-9 (Издательство АСТ)

ISBN 978-5-94666-963-4 (Издательство «Мир и Образование»)

© Самусев Р. П., 2019

© ООО «Издательство «Мир и Образование», иллюстрации, 2019

© ООО «Издательство «Мир и Образование», 2023

СОДЕРЖАНИЕ

Предисловие	6
Список сокращений	7
1 ТКАНИ	9
2 КОСТИ И СОЕДИНЕНИЯ КОСТЕЙ	17
Соединения костей	47
3 МЫШЦЫ И ФАСЦИИ	63
Мышцы головы и шеи	68
Мышцы туловища	76
Мышцы верхней и нижней конечностей	87
4 СПЛАНХНОЛОГИЯ (УЧЕНИЕ О ВНУТРЕННОСТЯХ)	105
Пищеварительная система	108
Дыхательная система	135
Мочевая система	147
Половые системы	153
5 ЭНДОКРИННЫЕ ЖЕЛЕЗЫ	167
6 СЕРДЕЧНО-СОСУДИСТАЯ СИСТЕМА	177
Кровеносная система	177
Лимфатическая система	232
7 ЛИМФОИДНАЯ СИСТЕМА	243
8 НЕРВНАЯ СИСТЕМА	249
9 ОРГАНЫ ЧУВСТВ	295
10 ОБЩИЙ ПОКРОВ	313

ПРЕДИСЛОВИЕ

Настоящий Универсальный атлас анатомии человека призван дополнить материал современных учебников по анатомии человека, дать студентам более ясное представление об особенностях строения органов и систем человеческого тела. Построение разделов пособия соответствует разделам учебных программ по анатомии человека для высших и средних медицинских учебных заведений. В атласе нет подробного описательного текста, так как содержание рисунков определялось изложением соответствующего материала в учебниках.

Терминологический материал на латинском языке дан по русскому варианту Международной анатомической терминологии (М.: Медицина, 2003 г).

В пособии сохранен принцип изложения макро- и микроскопического строения органов. Одновременно с описанием топографии и строения органов показаны микроструктуры паренхимы и стромы стенок пищеварительного тракта, дольки легкого, почки, яичка и яичника, надпочечников, лимфатического узла, костного мозга, центральной нервной системы и т. д. В некоторые разделы пособия внесены изменения с учетом современных представлений о структурно-функциональных особенностях органов и систем человеческого организма.

Универсальный атлас анатомии человека предназначен прежде всего для студентов медицинских учебных заведений. Однако материал учебного пособия достаточно универсален и может быть использован студентами биологических факультетов, учащимися средних и специализированных школ и колледжей, а также всеми, кто в плане самообразования интересуется строением человеческого тела.

Все пожелания по улучшению данного издания будут приняты автором с благодарностью.

СПИСОК СОКРАЩЕНИЙ

a.	arteria	артерия
aa.	arteriae	артерии
art.	articulatio	сустав
artt.	articulationes	суставы
fasc.	fasciculus	пучок
for.	foramen	отверстие
forr.	foramina	отверстия
gl.	glandula	железа
gll.	glandulae	железы
lig.	ligamentum	связка
ligg.	ligamenta	связки
m.	musculus	мышца
mm.	musculi	мышцы
n.	nervus	нерв
nn.	nervi	нервы
nucl.	nucleus	ядро
nucll.	nuclei	ядра
r.	ramus	ветвь
rr.	rami	ветви
sul.	sulcus	борозда
sull.	sulci	борозды
tr.	tractus	путь, тракт
trr.	tractus	пути, тракты
v.	vena	вена
vv.	venae	вены
vag.	vagina	влагалище
vagg.	vaginae	влагалища

Все живые организмы на Земле при всем своем многообразии и отличиях в строении обладают общими особенностями, обусловленными единством их происхождения. Основой строения и развития человека и животных является клетка — элементарная структурная, функциональная и генетическая единица живого вещества, состоящая из ядра, цитоплазмы и внешней клеточной оболочки (плазмолеммы).

Живая клетка — это сложная динамическая система. В ней происходят не прекращающийся в течение всей ее жизни обмен веществ, а также постоянное самообновление и самовоспроизведение.

В теле человека и животных отдельные клетки или группы клеток, приспособившись к выполнению различных функций, дифференцируются, образуя ткани.

Ткань — это исторически сложившаяся специализированная система клеток и их производных, обладающая общностью развития, строения и функционирования. В процессе эволюции взаимодействие организма с внешней средой привело к возникновению нескольких типов тканей с определенными функциональными свойствами. Различают 4 вида тканей: эпителиальные, или пограничные; соединительные, включающие кровь, лимфу, собственно соединительную ткань, хрящ и кость; мышечные и нервную.

Эпителий (рис. 1.1, А) покрывает всю наружную поверхность тела, внутренние поверхности пищеварительного тракта, дыхательных, мочевых и половых путей, серозные оболочки, а также образует большинство желез организма (железы желудочно-кишечного тракта, поджелудочная, щитовидная, потовые, сальные т. д.). По характеру строения и расположения клеток различают *однослойный эпителий*: плоский, кубический, призматический, многорядный — и *многослойный эпителий*: плоский неороговевающий, плоский ороговевающий, переходный.

Через эпителиальные ткани совершается обмен веществ между организмом и внешней средой, поэтому они всегда занимают пограничное положение, распо-

лагаясь на границе внешней и внутренней сред организма. Эти ткани выполняют защитную роль (эпителий кожи), функции секреции и всасывания (кишечный эпителий), выделения (эпителий почек), газообмена (эпителий легких). **Железы** (рис. 1.1. Б) эпителии образуют и выделяют вещества, необходимые для жизнедеятельности организма (слюна, пот, слеза, молоко, гормоны, муцины). Они подразделяются на *экзокринные* (слюнные, потовые и др.), которые выделяют секрет на поверхность тела или в полости внутренних органов (желудок, тонкая кишка, дыхательные пути и т. д.), и *эндокринные* (гипофиз, щитовидная железа, надпочечники и др.), не имеющие протоков, секрет которых поступает в кровь или лимфу.

Соединительные ткани (рис. 1.2—1.5) чрезвычайно разнообразны по своему строению. Общим для них является то, что они состоят из клеток и межклеточного вещества. Входя в состав органов или заполняя промежутки между ними, соединительные ткани выполняют механическую, защитную и трофическую функции.

Соединительную ткань подразделяют на две большие группы: собственно соединительную и специальную соединительную ткани с опорными (хрящевая и костная) и гемопоэтическими (миелоидная и лимфоидная) свойствами.

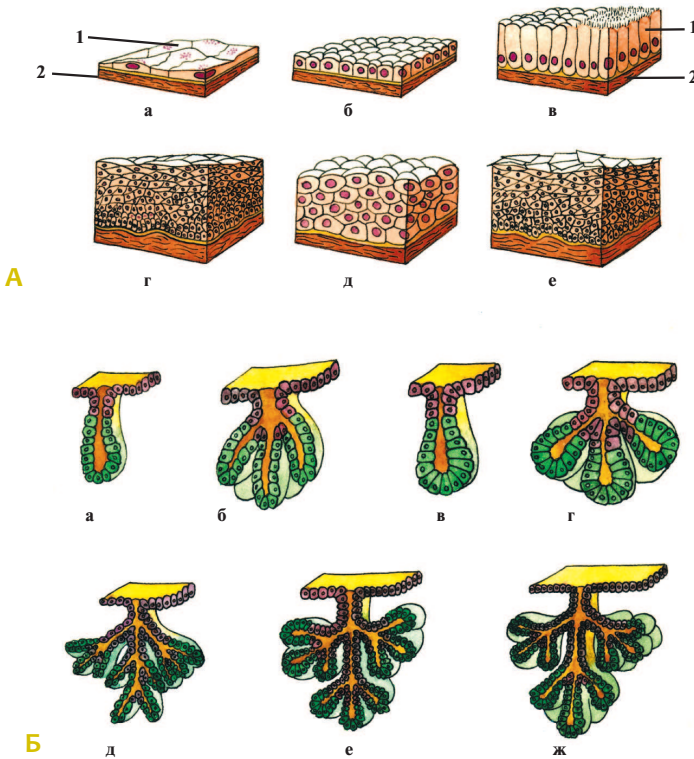
Собственно соединительная ткань делится на плотную оформленную (связки, сухожилия) и неоформленную (фасции, апоневрозы, периневрии, сетчатый слой кожи) соединительные ткани и на рыхлую неоформленную соединительную ткань, сопровождающую кровеносные сосуды и нервы и входящую в состав почти всех органов.

Хрящевая ткань (см. рис. 1.3) состоит из развитого межклеточного вещества и клеток-хондроцитов. В зависимости от строения межклеточного вещества в теле человека различают хрящи: *гиалиновый* (хрящи трахеи, бронхов), *эластический* (ушная раковина) и *волокнистый* (межпозвоночные диски).

Костная ткань (см. рис. 1.4) в теле человека представлена грубоволокнистой и пластинчатой видами. Межклеточное вещество состоит из оссеиновых (коллагеновых) волокон и основного вещества, пропитанных минеральными солями. Клетки: остециты, остеобласты и остеокласты — располагаются между волокнами межклеточного вещества.

Хрящевая и костная ткани выполняют в организме, преимущественно, опорную функцию, образуя скелет и соединения головы, туловища и конечностей. Эти ткани защищают органы, расположенные в черепе, грудной и тазовой полостях, принимают участие в минеральном обмене.

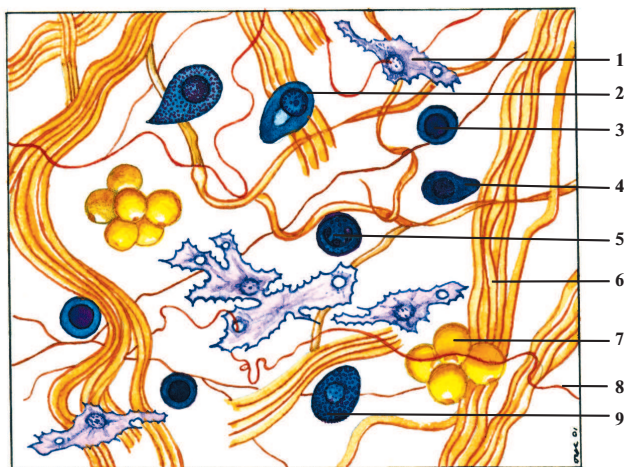
Кроме того, в организме человека и животных имеются соединительные ткани с особыми свойствами: жировая, слизистая, ретикулярная, пигментная, выполняющие специфические функции. Особыми видами соединительной ткани являются кровь и лимфа (см. рис. 1.5). **Кровь** доставляет к тканям питательные вещества, гормоны и кислород, удаляет продукты обмена веществ и углекислый



◆ Рис. 1.1. Эпителиальные ткани и виды желез.

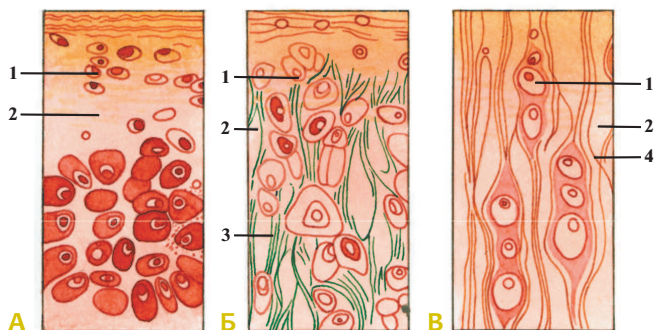
А — эпителий: **а** — однослойный плоский (epithelium simplex squamosum); **б** — однослойный кубический (epithelium simplex cuboideum); **в** — однослойный призматический (epithelium simplex columnare); **г** — многослойный плоский неороговевающий (epithelium stratificatum squamosum noncornificatum); **д** — переходный (epithelium transitionale); **е** — многослойный плоский ороговевающий (epithelium stratificatum squamosum cornificatum); **1** — эпителиоцит (epitheliocytus); **2** — базальная мембрана (membrana basalis).

Б — классификация желез: **а** — простая трубчатая неразветвленная железа (gl. tubulosa simplex); **б** — простая трубчатая разветвленная железа (gl. tubulosa simplex racemosa); **в** — простая альвеолярная неразветвленная железа (gl. alveolaris simplex); **г** — простая альвеолярная разветвленная железа (gl. alveolaris simplex racemosa); **д** — сложная трубчатая железа (gl. tubulosa composita); **е** — сложная альвеолярная железа (gl. alveolaris composita); **ж** — сложная трубчато-альвеолярная железа (gl. tubuloalveolaris composita).



◆ Рис. 1.2. Рыхлая неоформленная волокнистая соединительная ткань.

1 — фибробласт (fibroblastus); 2 — плазмоцит (plasmocytus); 3 — лимфоцит (lymphocytus); 4 — макрофаг (macrophagocytus); 5 — нейтрофильный гранулоцит (granulocytus neutrophilicus); 6 — коллагеновое волокно (fibra collagenosa); 7 — адипоцит (adipocytus), или жировая клетка; 8 — эластическое волокно (fibra elastica); 9 — базофильный гранулоцит (granulocytus basophilicus).



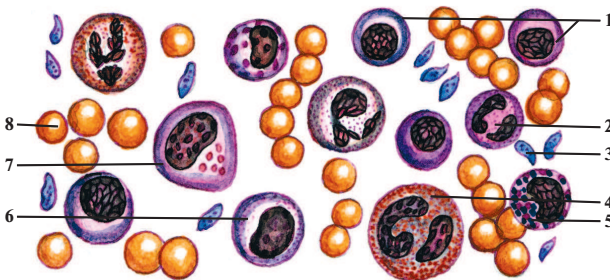
◆ Рис. 1.3. Хрящевая ткань.

А — гиалиновый хрящ (cartilago hyalina). Б — эластический хрящ (cartilago elastica). В — волокнистый хрящ (cartilago fibrosa). 1 — хондроциты, или хрящевые клетки (chondrocyti); 2 — хрящевой матрикс; 3 — эластические волокна (fibrae elasticae); 4 — коллагеновые волокна (fibrae collagenosae).



◆ Рис. 1.4. Костная ткань; поперечный срез кости.

1 — питательный канал; 2 — остеоцит (osteocytus); 3 — остеон (гаверсова система); 4 — межклеточное вещество.



◆ Рис. 1.5. Кровь.

1 — лимфоциты (lymphocytus); 2 — нейтрофильный гранулоцит (granulocytus neutrophilicus); 3 — тромбоцит (thrombocytus), или кровяная пластинка; 4 — ацидофильный гранулоцит (granulocytus acidophilicus); 5 — базофильный гранулоцит (granulocytus basophilicus); 6 — моноцит (monocytus); 7 — макрофаг (macrophagocytus); 8 — эритроцит (erythrocytus).

газ и состоит из *форменных элементов* (эритроциты, зернистые и незернистые лейкоциты, тромбоциты) и *плазмы*. К зернистым лейкоцитам относят базофильные, ацидофильные и нейтрофильные гранулоциты, к незернистым — моноциты и лимфоциты. В организме человека форменные элементы крови находятся в определенных количественных соотношениях, которые называют формулой крови — гемограммой. Так, в 1 мм³ (мкл) крови содержится 4,0—4,5 млн эритроцитов у женщин и 4,5—5,5 млн у мужчин, 4000—8000 лейкоцитов и 180 000—300 000 тромбоцитов (кровяные пластинки).

Лимфа омывает ткани, транспортируя от органов продукты обмена веществ, клеточный детрит, антигены, гормоны, экзогенные пигменты, лимфоциты и лейкоциты в венозную часть кровеносной системы.

Мышечные ткани (рис. 1.6) подразделяют на *гладкую* (неисчерченную) и *поперечнополосатую* (исчерченную) ткани. Основное свойство этих тканей — способность к сокращению. Это свойство лежит в основе всех двигательных процессов в организме. Сократительными элементами мышечных тканей являются миофибриллы. *Гладкая мышечная ткань* состоит из миоцитов, она входит в состав стенки внутренних органов (тонкая кишка, матка, мочевого пузыря), кровеносных сосудов и сокращается произвольно. *Поперечнополосатую мышечную ткань* составляют мышечные волокна; они образуют скелетные мышцы и мышцы некоторых внутренних органов (глотка, язык, часть пищевода). Их сокращение происходит произвольно, т. е. подчиняется воле человека.

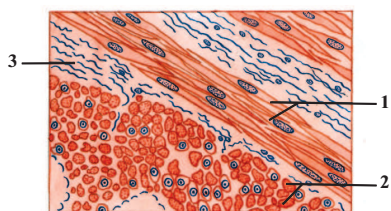
Мышечная ткань сердца является особым видом поперечнополосатой ткани, состоящей из кардиомиоцитов; она сокращается произвольно.

Нервная ткань (рис. 1.7) образована нервными клетками — нейронами и глиоцитами.

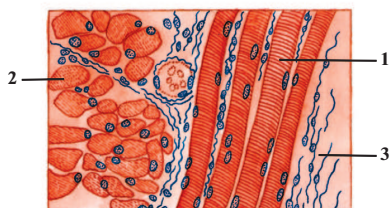
Нейроны выполняют функции восприятия раздражений из внешнего и внутреннего миров, их анализа и проведения нервного импульса к исполнительным органам (мышцы, железы), а *глиоциты* — опорную, трофическую и защитную функции, формируя *нейроглию*. Отростки нервных клеток, окруженные глиальными клетками, называются нервными волокнами (безмякотными и мякотными), которые образуют нервные стволы или нервы.

Нервная ткань составляет основу нервной системы, регулирующей все процессы в человеческом организме и осуществляющей его взаимосвязь с окружающей средой. Основные свойства нервной ткани — возбудимость и проводимость.

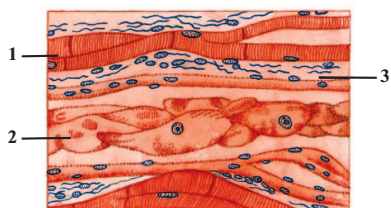
Тесно взаимодействуя функционально и структурно друг с другом, ткани образуют органы (кости, мышцы, железы, печень, почки и др.). Из органов формируются системы (дыхательная, мочевая, половые, сердечно-сосудистая, нервная и др.), которые обеспечивают адекватную реакцию организма на воздействие окружающей среды.



А



Б



В

◆ **Рис. 1.6. Мышечные ткани.**

А — гладкая мышечная ткань (*textus muscularis nonstriatus*): **1** — гладкие миоциты (*myocytī nonstriatus*) в продольном разрезе; **2** — гладкие миоциты в поперечном разрезе; **3** — соединительная ткань.

Б — поперечнополосатая мышечная ткань (*textus muscularis striatus*): **1** — поперечнополосатое мышечное волокно в продольном разрезе; **2** — поперечнополосатое мышечное волокно в поперечном разрезе; **3** — соединительная ткань.

В — поперечнополосатая сердечная мышечная ткань (*textus muscularis cardiacus striatus*): **1** — сократительный кардиомиоцит; **2** — кардиомиоцит проводящей системы сердца; **3** — соединительная ткань.