

ПОЛНЫЙ КУРС РИСОВАНИЯ

АНАТОМИЯ ДЛЯ ХУДОЖНИКОВ





Печатается с разрешения издательства
Walter Foster Publishing, a division of Quarto Publishing Group USA Inc.
All rights reserved. Walter Foster is a registered trademark.

The Art of Drawing People

Walter Foster
Human Anatomy

Walter Foster
Drawing Cats

Walter Foster
Drawing Dogs

Walter Foster
Drawing Horses

Все права защищены. Любое использование материалов данной книги, полностью или частично, без разрешения правообладателя запрещается

УДК 611:75
ББК 28.706
А64

А64 **Анатомия для художников** / пер. с англ. А. Степановой, И. Борисовой, Е. Ильиной, И. Бочкова — Москва : Издательство АСТ, 2024. — 128 с. : ил. — (*Полный курс рисования: шаг за шагом*).

ISBN: 978-5-17-164132-0

Любой художник знает, что без знания анатомии невозможно верно передать особенности фигуры человека, характер его движений, а также облик и повадки животных.

Авторы этой книги, известные художники, создали ряд анатомических рисунков, набросков и схем, которые помогут вам понять основы анатомии, познакомят с важнейшими законами строения тела, которые позволят с легкостью изобразить костную и мускульную системы мужчины, женщины, ребенка и животного.


УДК 611:75
ББК 28.706

ISBN: 978-5-17-164132-0

© 1997, 1998, 2004, 2008, Walter Foster Publishing, Inc
© 2004, 2005, Ken Goldman
© 1997, 1999, 2003, 2001, 2003, 2004, WFP
© ООО «Издательство АСТ», 2024

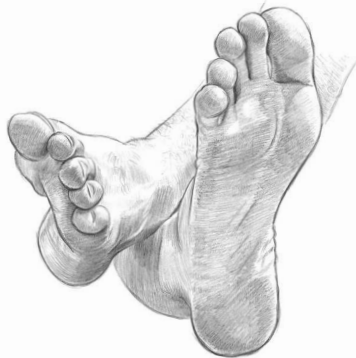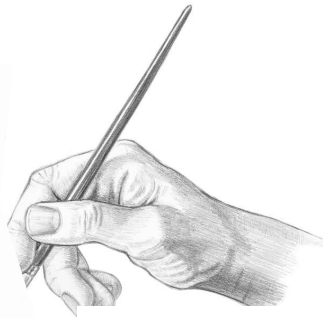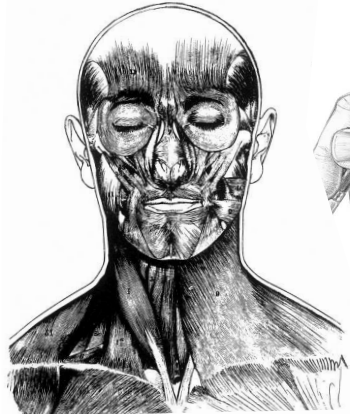

ПОЛНЫЙ КУРС РИСОВАНИЯ:
ШАГ ЗА ШАГОМ

АНАТОМИЯ ДЛЯ ХУДОЖНИКОВ



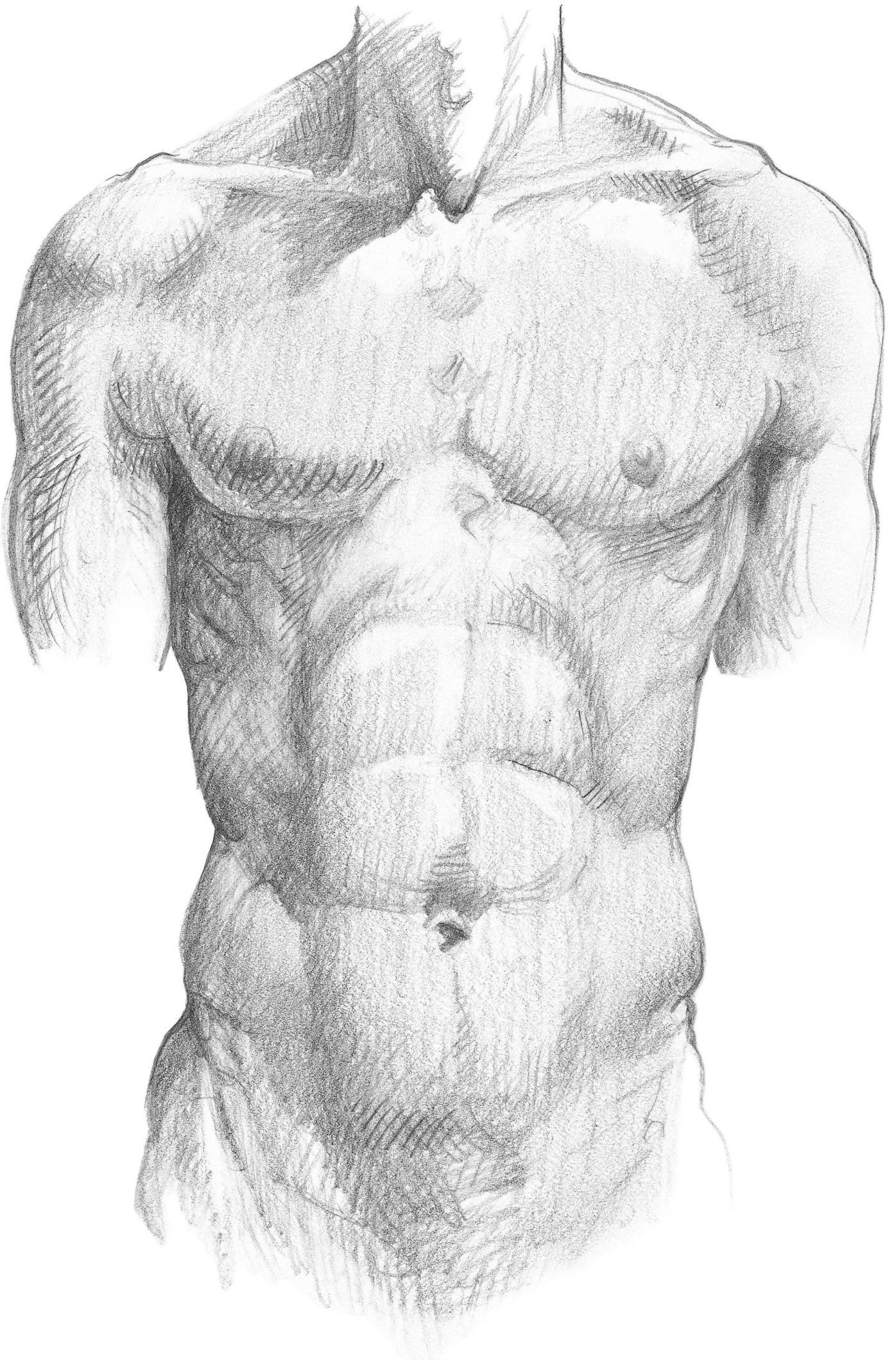
Cratter Foster

АСТ
Москва



ОГЛАВЛЕНИЕ

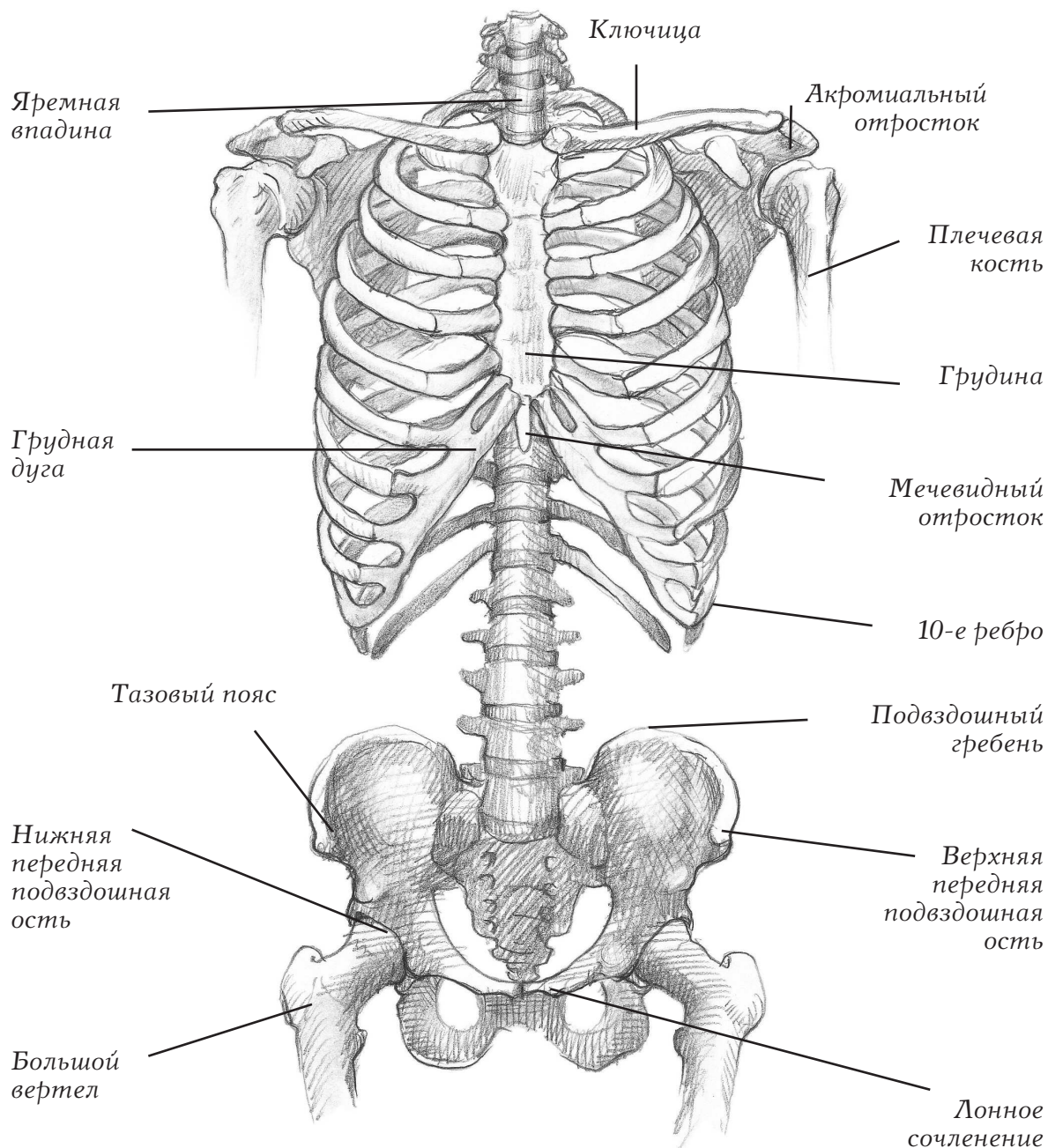
Глава 1	
Анатомия человека с Кеном Голдманом	7
Туловище: вид спереди	8
Туловище: вид сзади	12
Туловище: вид сбоку	16
Рисование туловища: советы	20
Рисуем руку: вид спереди	21
Рисуем руку: вид сзади	22
Рисуем руку: вид сбоку	23
Рисуем кисть руки	24
Нога: вид спереди	25
Нога: вид сзади	26
Нога: вид сбоку	27
Стопа	28
Голова и череп	29
Голова и череп (продолжение)	31
Глава 2	
Анатомия с Уолтером Т. Фостером	33
Глава 3	
Анатомия животных	65
Анатомия и пропорции	66
Кошачья голова	67
Кошачьи черты	68
Лапы и хвосты	69
Пропорции и анатомия	70
Анатомия и пропорции	72
Глаза и нос (храп)	74
Уши и копыта	75
Глава 4	
Упражнения	83
Анатомия лица	84
Различные плоскости лица	85
Пропорции лица взрослого	86
Различные ракурсы лица	87
Черты лица взрослого человека	88
Улавливаем сходство	90
Рисунок с натуры	91
Вид в профиль	92
Работа со светом	94
Добавление фона	95
Рисование волос	96
Возрастные изменения лица	98
Растительность на лице	99
Пропорции лица ребенка	100
Особенности лица ребенка	102
Лицо малыша	104
Выбор фотографии	106
Рисование светлых волос	108
Изображение темных тонов кожи	110
Анатомия тела	112
Пропорции тела взрослого	113
Руки	114
Стопы	115
Изображение движения	116
Глава 5	
Упражнения с Уильямом Ф. Пауэллом	117
Пропорции головы взрослого	118
Позы головы и углы обзора	119
Глаза	120
Носы и уши	121
Губы	122
Улыбка	123
Профиль	124
Рисунок в полупрофиль	125
Пропорции головы ребенка	126



АНАТОМИЯ ЧЕЛОВЕКА С КЕНОМ ГОЛДМАННОМ

Врожденный ли вы художник с особым талантом, профессиональный живописец или начинающий любитель, только осваивающий основы рисования? И в том, и в другом случае вы обретете под ногами твердую почву и перестанете быть простым копиистом, если познаете анатомию человеческого тела и анатомию животных. Знание анатомии не означает, что вы сможете, проснувшись ночью, без запинки назвать по-латыни любую, самую мелкую деталь человеческого организма. Для вас это знание важнейших законов строения тела, которое позволит вам изобразить мужчину, женщину, ребенка или животного в любом положении. Вы должны знать анатомию для того, чтобы придать изображаемому объекту самую причудливую позу, которую может потребовать композиция рисунка. Знание анатомии означает, что вы можете писать человека или животного с полным пониманием того, что делаете.

ТУЛОВИЩЕ: ВИД СПЕРЕДИ

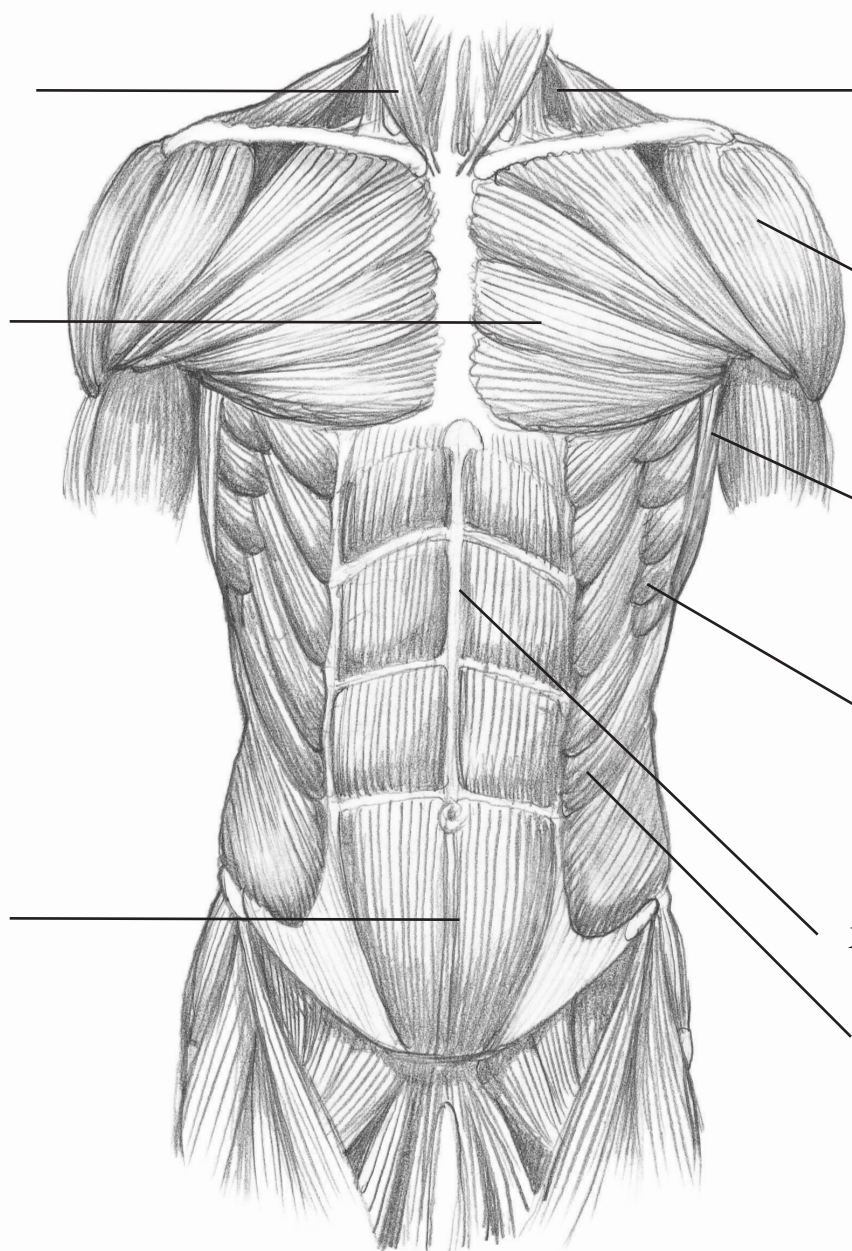


Скелет Художникам важно знать строение некоторых частей скелета, потому что они видны и служат визуальными ориентирами при рисовании. Некоторые кости скелета туловища видны даже сквозь кожу – это ключицы, акромиальный отросток, грудина, грудная дуга, 10-е ребро, верхняя передняя подвздошная ость и большой вертел. Позвоночник насчитывает 24 позвонка, разделенных на 3 отдела: шейный отдел (или шея) насчитывает 7 позвонков, грудной отдел (или грудь) – 12 и поясничный (или нижний спинной) – 5.

Грудно-сосцевидная мышца

Большая грудная мышца

Прямая мышца живота



Трапециевидная мышца

Дельтовидная мышца

Широчайшие мышцы спины

Передняя зубчатая мышца

Белая линия

Наружная косая мышца живота

Мышцы туловища Мышцы туловища своими сокращениями приводят в движение позвоночник – и грудь, и таз вращаются и сгибаются на этом прочном и гибком стержне. Форму мышц туловища определяет соотношение между грудной клеткой, плечами и тазом. Грудные мышцы разделяются грудиной, прямые мышцы живота разделяются белой линией, наружные косые мышца живота переплетаются с передними зубчатыми мышцами – они соединяют восемь нижних ребер с тазовым поясом.

ТУЛОВИЩЕ: ВИД СПЕРЕДИ

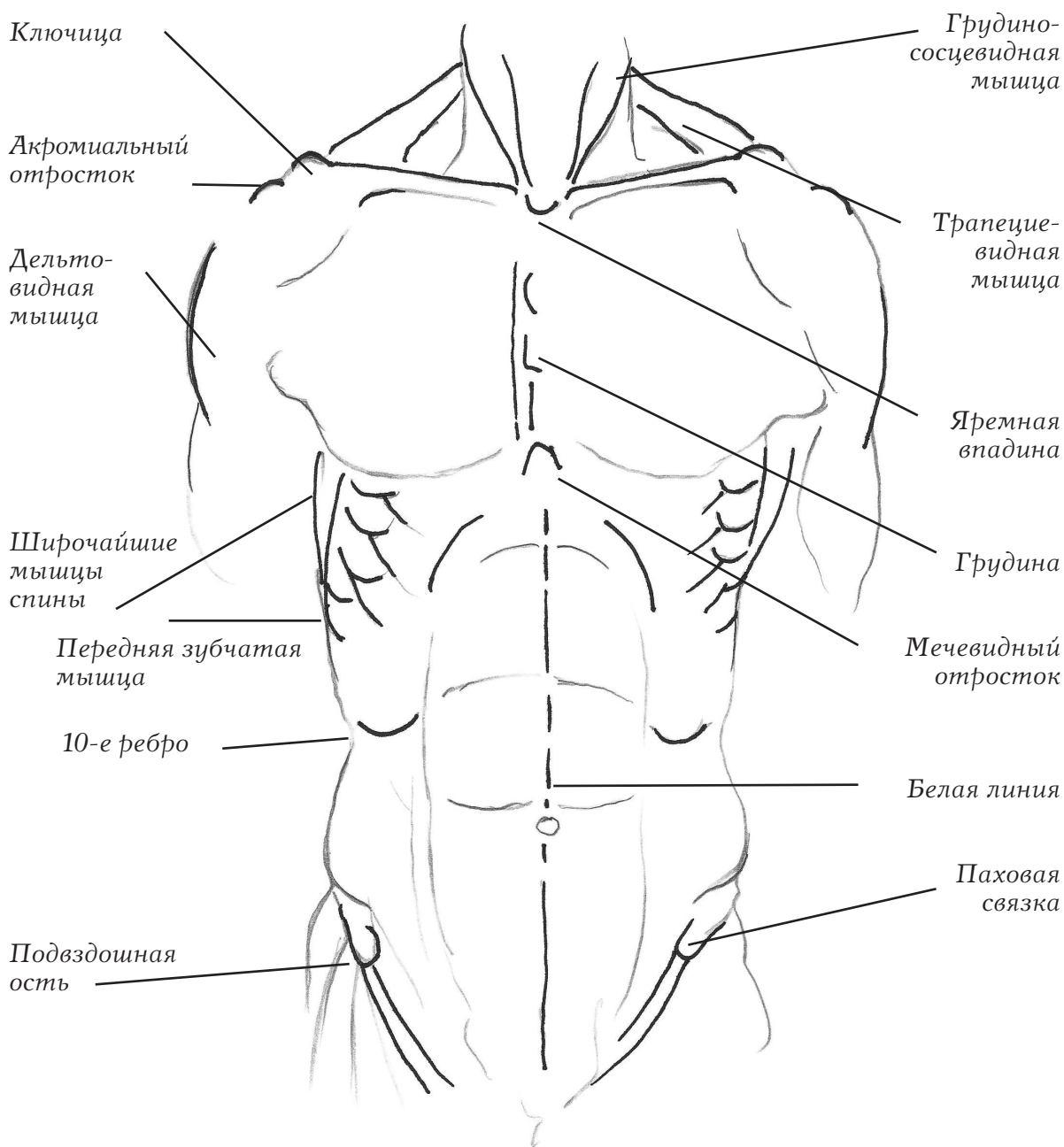
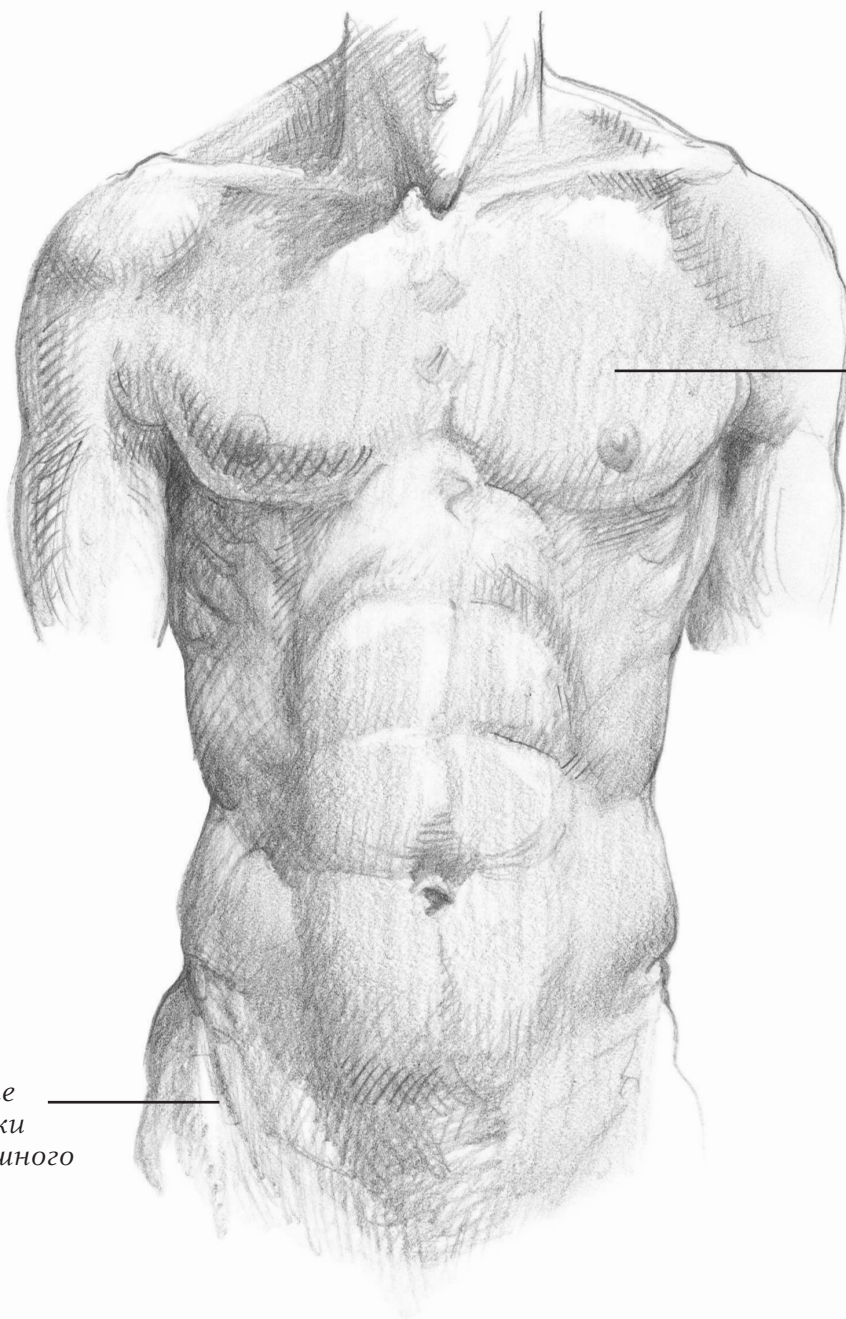


Схема ориентиров Заметные мышцы и кости, показанные на рисунке выше, наиболее важны для художников, которые хотят нарисовать туловище человека анатомически верно. Постарайтесь точно изображать эти анатомические особенности, чтобы добиться максимального правдоподобия, как показано на рисунке справа.

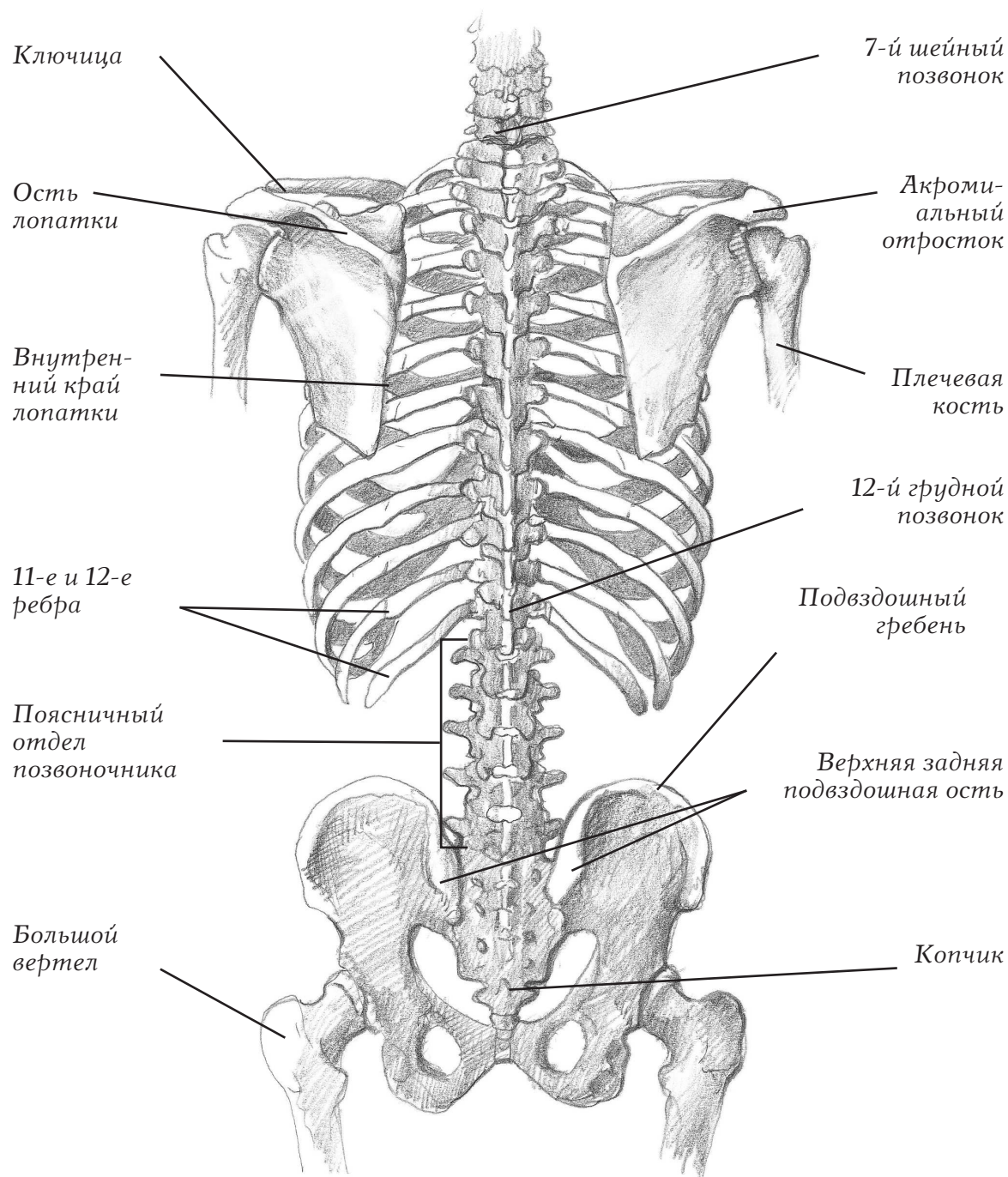


Большая
грудная
мышца

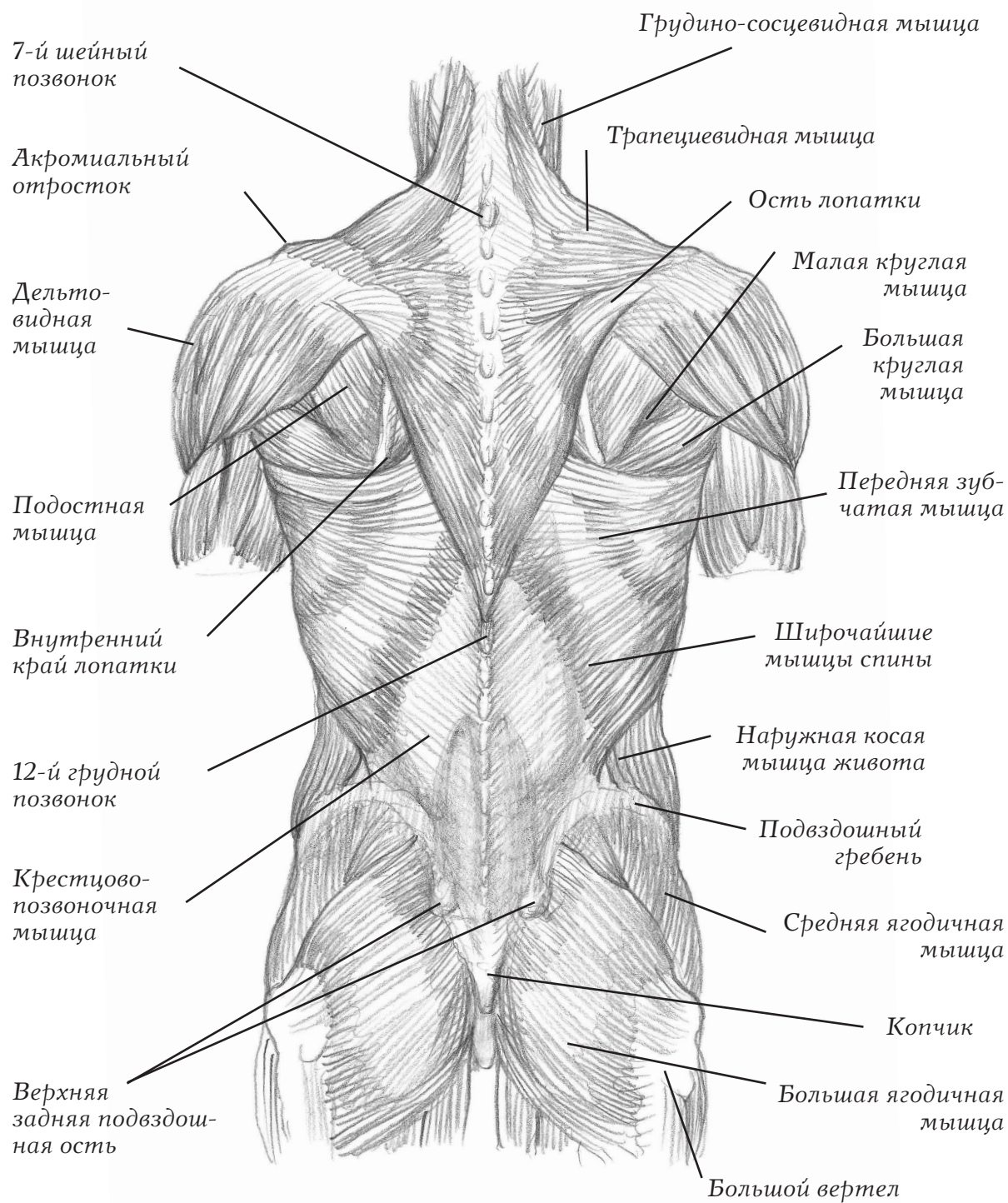
Передние
отростки
подвздошного
гребня

Советы Для того чтобы правильно расположить детали фигуры, используйте те скелетные ориентиры, которые видны через мышечный слой. Например, соски располагаются по вертикали точно над передними отростками подвздошного гребня. Обратите внимание, что большие грудные мышцы огибают грудную клетку и поднимаются вверх, заканчиваясь немного выше сосков.

ТУЛОВИЩЕ: ВИД СЗАДИ



Скелет Спина – одна из самых трудных частей тела для рисования, поскольку там очень сложное сочетание костей и мышц. С точки зрения художника, самые важные части спины – 7-й шейный позвонок, верхние задние подвздошные ости (впадины на тазовом поясе) и крестец, которые вместе образуют треугольник – главный анатомический ориентир в основании позвоночника.



Мышцы туловища На спине расположено много перекрывающих друг друга мышц, но нас больше всего интересует верхний слой, который более всего заметен. Трапецевидная мышца соединяет череп с мышцами лопатки – дельтовидной мышцей, подостной мышцей, малой круглой мышцей и большой круглой мышцей, которые присоединяются к руке. Широчайшие мышцы спины проходят под рукой, доходя до таза. Средняя ягодичная мышца выступает на бедре, соединяется с большой ягодичной мышцей.