

Р.П. САМУСЕВ
Н.Н. СЕНТЯБРЁВ

АТЛАС
АНАТОМИИ
И ФИЗИОЛОГИИ
ЧЕЛОВЕКА

3-Е ИЗДАНИЕ

Рекомендовано ФГАОУ ВО Первый Московский
государственный медицинский
университет имени И.М. Сеченова
в качестве учебного пособия
для студентов учреждений
среднего профессионального образования

Москва

Издательство АСТ

Издательство «Мир и Образование»

УДК 611:612(075.32)
ББК 28.706+28.707.3я723
С17

*Все права защищены. Перепечатка отдельных глав
и произведения в целом без письменного разрешения
владельцев прав запрещена*

Издается по лицензии
ООО «Издательство «Мир и Образование»

Получена положительная рецензия уполномоченного учреждения
(регистрационный номер 104 от 02.04.2014 г. ФГАУ «ФИРО»)

Самусев, Рудольф Павлович.

С17 Атлас анатомии и физиологии человека: Учеб. пособие для студентов учреждений сред. профессион. образования / Р. П. Самусев, Н. Н. Сентябрёв. — 3-е изд. — Москва : Издательство АСТ : Издательство «Мир и Образование», 2024. — 768 с. : ил.

ISBN 978-5-17-122587-2 (Издательство АСТ)

ISBN 978-5-94666-888-0 (Издательство «Мир и Образование»)

Настоящее учебное пособие является первым отечественным изданием, в котором наряду со сведениями по анатомии органов и систем человеческого организма указаны выполняемые ими функции.

Атлас включает около 500 рисунков, схем и таблиц, дающих представление об организме как о единой саморегулирующейся, способной к самовосстановлению системе, и подробный пояснительный текст для более четкого понимания структурно-функциональных особенностей органов и систем человеческого тела.

Пособие рекомендовано студентам учреждений среднего профессионального образования, обучающимся по группе специальностей «Здравоохранение» по дисциплине «Анатомия и физиология человека».

**УДК 611:612(075.32)
ББК 28.706+28.707.3я723**

ISBN 978-5-17-122587-2 (Издательство АСТ)
ISBN 978-5-94666-888-0 (Издательство «Мир и Образование»)

© Самусев Р. П., Сентябрёв Н. Н., 2010
© ООО «Издательство «Мир и Образование», иллюстрации, 2010
© ООО «Издательство «Мир и Образование», 2024

ПРЕДИСЛОВИЕ

Настоящее учебное пособие — это первое отечественное издание, в котором наряду со сведениями по анатомии органов и систем организма человека указаны и выполняемые ими функции.

Расположение материала в атласе соответствует действующей программе «Анатомия и физиология с патологией» для специальностей «Медико-профилактическое дело» (060104), «Акушерское дело» (060102) и «Сестринское дело» (060109), в частности курсу «Анатомо-физиологические аспекты здоровья человека».

Атлас включает около 500 рисунков, схем, таблиц, дающих представление об организме как о единой, саморегулируемой, способной к самовосстановлению структуре.

Сведения о строении и функции органов собраны и систематизированы в атласе с позиции значимости их функционирования для поддержания здоровья человека, поэтому усвоенный материал позволит будущему медицинскому работнику любого уровня качественно и с глубоким знанием дела выполнять свои обязанности по восстановлению здоровья пациентов.

Для более ясного представления о структурно-функциональных особенностях органов и систем организма человека в атласе дан подробный текст к рисункам, схемам и таблицам, что повышает его познавательную ценность.

Авторы с благодарностью примут предложения по совершенствованию содержания настоящего издания.

Глава 1

ОРГАНИЗМ И ЕГО СТРУКТУРЫ

Организм человека представляет собой целостную систему, в которой можно выделить ряд соподчиненных уровней организации живой материи: клетки, ткани, морфофункциональные единицы органов, органы, системы органов.

Клетка

Основой строения тела человека является клетка — элементарная структурная и функциональная единица живого вещества, состоящая из ядра, цитоплазмы и клеточной оболочки. Живая клетка — сложная динамическая система, в которой происходит не прекращающийся в течение всей жизни организма обмен веществ, а также постоянное самообновление и самовоспроизведение. В теле человека и животных отдельные клетки или группы клеток, приспосабливаясь к выполнению разнообразных функций, дифференцируются, то есть изменяют свою форму и структуру, оставаясь связанными между собой и подчиненными задачам целостного, единого организма. Процесс их непрерывного развития — залог возникновения множества видов клеток, составляющих ткани человека.

Ткань

Ткань — это филогенетически сложившаяся единая система клеток и их производных, характеризуемая общностью развития, строения и функционирования.

В процессе эволюции и взаимодействия организма с внешней средой возникло 4 вида тканей с определенными функциональными свойствами: эпителиальные; соединительные (включают кровь, лимфу, собственно соединительную ткань, хрящ и кость); мышечные; нервная.

Эпителиальные ткани (*textus epitheliales*, *рис. 1*) покрывают всю наружную поверхность тела, внутренние поверхности пищеварительного тракта, дыхательных и мочеполовых путей, серозные оболочки, а также входят в состав большинства желез организма (железы желудочно-кишечного тракта, поджелудочная, щитовидная, потовые, сальные железы и др.). Эпителий обладает высокой способностью к восстановлению (регенерации), обеспечивая многообразие функций организма.

Эпителиальная ткань от других тканей отличается по ряду признаков: она всегда располагается на границе внешней и внутренней сред организма и состоит только из эпителиальных клеток, образующих сплошные пласты и имеющих полярную дифференциацию, при которой одна поверхность клетки примыкает к соединительной ткани, а другая контактирует с внешней средой. В эпителиальных пластах отсутствуют кровеносные сосуды, поэтому питание клеток осуществляется диффузией питательных веществ из подлежащих тканей.

По строению и расположению клеток различают эпителий однослойный и эпителий многослойный:

все клетки однослойного эпителия располагаются на базальной мембране;

в многослойном эпителии к базальной мембране примыкает лишь внутренний слой клеток, а наружные слои утрачивают связь с ней. Кроме того, многослойный эпителий классифицируют по степени ороговения — ороговевающий и неороговевающий.

По форме клеток эпителий может быть плоским, кубическим и призматическим.

На основании структурно-функциональных особенностей выделяют кожный, кишечный, почечный, целомический и эпэндимоглиальный типы эпителия.

Функция эпителиальных клеток — образование и выделение веществ, необходимых для жизнедеятельности организма. Эпителий составляет основную массу желез (*рис. 1.1*). Железы (*glandulae*) подразделяют на экзокринные, выделяющие секрет в полости внутренних органов (желудок, тонкая кишка, дыхательные пути и т. д.) или на поверхность тела, и эндокринные, не имеющие протоков и выделяющие секрет (гормон) в кровь или лимфу. Экзокринными являются, например, потовые, слюнные железы, печень, молочные железы, эндокринные железы — это гипофиз, щитовидная железа, тимус, надпочечники и др.

Функциональные особенности

Эпителиальные ткани выполняют многообразные функции:

защитную (эпителий кожи);

секреции (железы кожи и внутренних органов — слюнные, желудочные, трахеальные и т. д.);

всасывания (кишечный эпителий);

выделения (эпителий почечных канальцев);

газообмена (эпителий легочных альвеол).

Обладая высокой способностью к восстановлению (регенерации), эпителиальные ткани участвуют в многообразных функциях жизнедеятельности организма.

Соединительные ткани (*textus connectivus*, *рис. 1.2*) по строению чрезвычайно разнообразны; их общий морфологический признак — состоят из клеток и межклеточного вещества, в которое входят волокнистые структуры и аморфное вещество.

Соединительные ткани подразделяют на две большие группы: собственно соединительную ткань и специальную соединительную ткань с опорными (хрящевая и костная) и гемопоэтическими (миелоидная и лимфоидная) свойствами.

▶ В собственно соединительной ткани различают: волокнистую и соединительную ткань с особыми свойствами:

к волокнистой соединительной ткани относятся рыхлая неоформленная (сопровождает кровеносные сосуды, протоки и нервы, отделяет органы друг от друга и от стенок полостей тела, образует строму органов) и плотная оформленная и неоформленная соединительные ткани (связки, сухожилия, фасции, апоневрозы, эластическая ткань, периневрии, фиброзные перепонки);

соединительная ткань с особыми свойствами представлена ретикулярной, жировой, слизистой и пигментной тканями.

▶ Хрящевая ткань (*textus cartilagineus*, *рис. 1.3*) состоит из клеток (хондроцитов) и межклеточного вещества повышенной плотности. Эта ткань составляет основную массу хрящей. В теле человека различают хрящевые ткани: гиалиновую (хрящи трахеи, бронхов, концов ребер, суставных поверхностей костей), эластическую (ушные раковины, надгортанник) и волокнистую (межпозвоночные диски, соединение лобковых костей).

▶ Костная ткань (*textus osseus*, *рис. 1.4*) состоит из клеток (остеоцитов, остеобластов и остеокластов) и межклеточного вещества. Межклеточное вещество содержит коллагеновые волокна и костное основное вещество, в котором откладываются в большом количестве (до 70% от всей массы кости) минеральные соли, придающие ему большую прочность.

Различают ретикулофиброзную, или грубоволокнистую, костную ткань (присуща зародышам и молодым организмам) и пластинчатую (кости скелета). Пластинчатая костная ткань может быть компактной (в диафизах трубчатых костей) или губчатой (в эпифизах костей).

▶ Кровь, лимфа и межтканевая жидкость являются внутренней средой организма.

Кровь (*sanguis*, *рис. 1.5*) состоит из форменных элементов (30–40%) и межклеточного вещества — плазмы (60–70%). Форменные элементы подразделяют на эритроциты, лейкоциты, тромбоциты. Лейкоциты могут быть зернистыми (содержащие в цитоплазме гранулы) и незернистыми. К зернистым лейкоцитам относят ацидофильные гранулоциты, базофильные и нейтрофильные гранулоциты. Незернистые лейкоциты (агранулоциты) подразделяют на моноциты и лимфоциты, а последние — на Т-лимфоциты (тимоциты) и В-лимфоциты.

В организме человека форменные элементы крови находятся в определенных количественных соотношениях, которые принято называть формулой крови (гемограмма), а процентное соотношение различных видов лейкоцитов в периферической крови называют лейко-

цитарной формулой. У здорового человека лейкоцитарная формула следующая: эозинофилов 1,5%, базофилов 0,5–1%, нейтрофилов 50–60%, лимфоцитов 25–30%, моноцитов 5–8%. В медицинской практике анализ крови имеет большое значение для характеристики состояния организма и диагностики ряда заболеваний.

Лимфа (*lymph*, *рис. 1.5*) — это светлая, прозрачная, иногда желтоватого цвета жидкость, протекающая в лимфатических капиллярах и сосудах. Состоит лимфа из лимфоплазмы и форменных элементов (лимфоциты 96–98%, а также моноциты и другие виды лейкоцитов). Омывая ткани, лимфа собирается в лимфатических капиллярах и протекает затем через лимфатические узлы в грудной и правый лимфатические протоки, а через последние — в венозную часть кровеносной системы организма.

Функциональные особенности

Соединительные ткани образуют опорные системы организма: кости скелета, хрящи, связки, сухожилия мышц и их фасции.

Входя в состав органов, соединительные ткани выполняют механическую, защитную и трофическую функции (формирование строны органов, питание клеток и тканей, транспорт кислорода и углекислого газа, различных веществ), защищают организм от факторов внешней среды (микроорганизмов и вирусов), предохраняют органы от повреждений и способствуют их восстановлению после травм или заболеваний, объединяют разные виды тканей.

Костные ткани образуют скелет человеческого организма, определяют форму его тела, защищают органы, расположенные в черепе, грудной, брюшной и тазовой полостях, участвуют в минеральном обмене.

Хрящевая ткань входит в состав различных частей скелета, образуя хрящевые прослойки (метафизы) у растущих костей, покрывая суставные поверхности костей в суставах для повышения их подвижности.

Кровь доставляет к тканям питательные вещества и кислород, удаляет из тканей продукты обмена и углекислый газ, вырабатывает антитела, переносит минеральные соли и гормоны, регулирующие деятельность систем организма.

Лимфа транспортирует клеточный детрит, гормоны, антигены, жиры, экзогенные пигменты и продукты распада.

Мышечные ткани (*textus musculares*, *рис. 1.6*) подразделяются: гладкая (неисчерченная), поперечнополосатая (исчерченная) скелетная и поперечнополосатая сердечная. Основное свойство этих тканей — способность к сокращению, что лежит в основе всех двигательных процессов в организме. Сократительными элементами мышечных тканей являются миофибриллы.

▶ Гладкая мышечная ткань входит в состав стенок внутренних органов (тонкая кишка, матка, мочевого пузыря и т. д.), кровеносных сосудов и сокращается произвольно; она имеет клеточное строение и

обладает сократительным аппаратом в виде тонких миофибрилл. Гладкие мышечные клетки (миоциты) объединены в пучки, а последнее — в мышечные пласты, которые формируют часть стенки полых внутренних органов.

▶ Поперечнополосатая мышечная ткань образует скелетные мышцы. Структурной и функциональной единицей такой ткани является миосимпласт — поперечнополосатое мышечное волокно, представляющее собой удлинённый многоядерный симпласт. Миофибриллы в мышечных волокнах расположены упорядоченно и состоят из регулярно повторяющихся фрагментов (саркомеров) с разными оптическими и физико-химическими свойствами, что обуславливает поперечную исчерченность всего волокна. В цитоплазме мышечных волокон содержится миоглобин, окрашивающий их в красный цвет.

▶ Разновидностью мышечной ткани является сердечная поперечнополосатая мышечная ткань, состоящая из кардиомиоцитов.

Функциональные особенности

Мышечные ткани обеспечивают все двигательные процессы в организме.

Поперечнополосатая мышечная ткань формирует скелетные мышцы — активную часть костно-мышечного аппарата, вследствие сокращения которых человек передвигается в пространстве и совершает произвольные (профессиональные, спортивные и др.) движения.

Гладкая мышечная ткань, сокращаясь непроизвольно, обеспечивает движение крови и лимфы по сосудам, выделение секрета (пота, слюны, слизи, переваривающих ферментов и др.), перемещение веществ и жидкостей (желудок, тонкая и толстая кишки, мочевиная система).

Сокращение сердечной мышечной ткани обеспечивает работу главного органа сердечно-сосудистой системы — сердца, что, в свою очередь, лежит в основе питания, регуляции деятельности и очищения всех органов и систем человеческого организма.

Нервная ткань (*textus nervosus*, рис. 1.7) является основным компонентом нервной системы, регулирующей и координирующей все процессы в человеческом организме и осуществляющей его взаимосвязь с окружающей средой. В состав нервной ткани входят 2 вида клеток: нейроны и глиоциты. Нейроны выполняют функции восприятия, анализа и проведения нервного импульса, а глиоциты — опорную, трофическую и защитную функции.

У человека нервные клетки сосредоточены в сером веществе головного и спинного мозга, а также в нервных узлах, или ганглиях.

От тела нейрона отходят многочисленные отростки, среди которых выделяют дендриты, проводящие возбуждение к телу нервной клетки, и аксон (нейрит), обеспечивающий проведение импульса от тела нейрона к исполнительному органу или к другому нейрону.

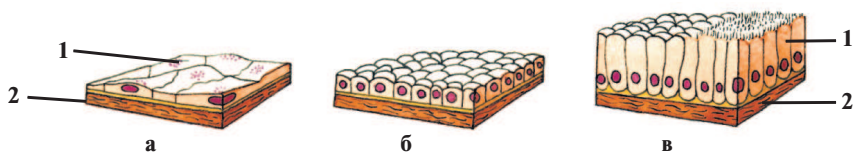
Группы отростков нервных клеток, покрытые оболочками, образуют нервные волокна, которые в свою очередь образуют в центральной нервной системе проводящие пути, а на периферии — нервы. Различают 2 вида волокон: миелиновые (мякотные), покрытые специальной оболочкой, и безмиелиновые (безмякотные), лишенные оболочки. Пучки мякотных и безмякотных нервных волокон, окруженные соединительной тканью, образуют нервные стволы или нервы, которые заканчиваются в органах тела чувствительными и двигательными окончаниями.

Функциональные особенности

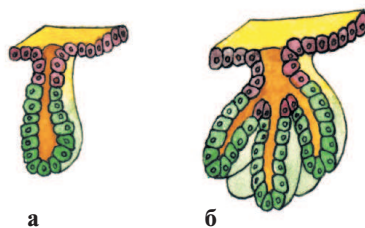
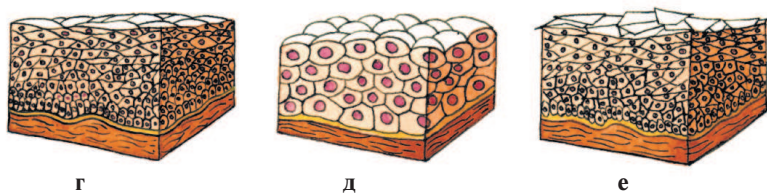
Нервная ткань — основной компонент нервной системы, регулирующей и координирующей все процессы в человеческом организме и осуществляющей его взаимосвязь с внешней средой.

Взаимодействуя структурно и функционально, ткани образуют **органы**. Из органов формируются **системы органов**, образующие целостный человеческий организм и обеспечивающие адекватную реакцию организма на воздействие факторов окружающей среды.

ИЛЛЮСТРАЦИИ К ГЛАВЕ 1 ОРГАНИЗМ И ЕГО СТРУКТУРЫ



А



Б

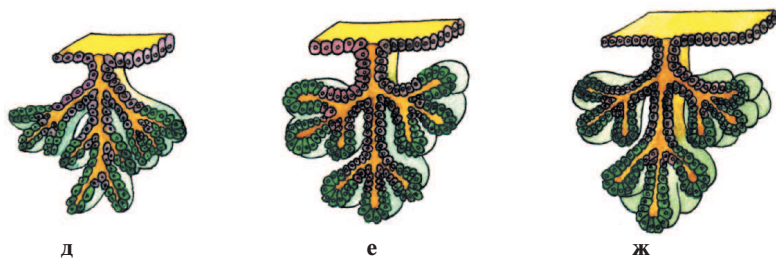
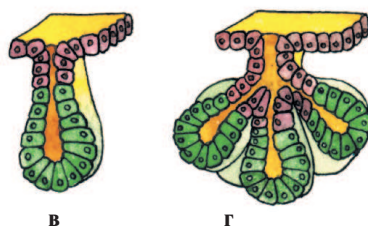


Рис. 1.1. Эпителиальные ткани и виды желез

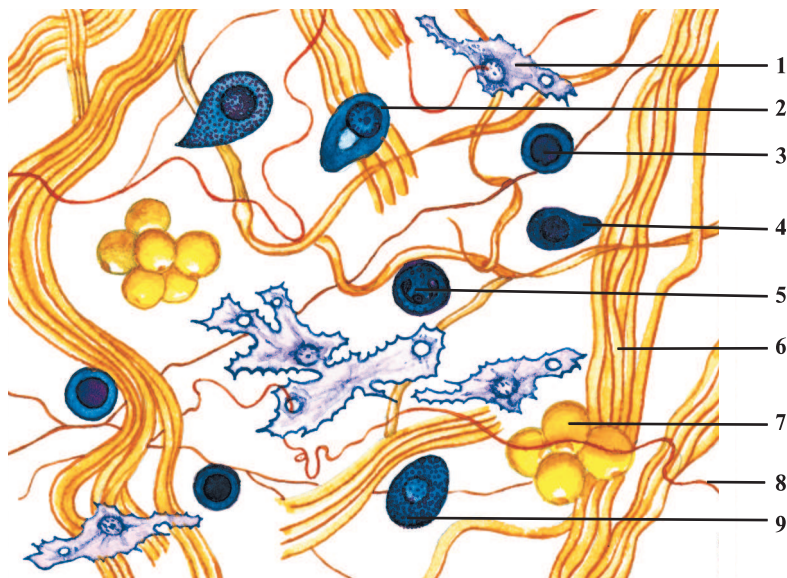
А – виды эпителия:

a – однослойный плоский эпителий (epithelium simplex squamosum); *б* – однослойный кубический эпителий (epithelium simplex cuboideum); *в* – однослойный призматический эпителий (epithelium simplex columnare); *г* – многослойный плоский неороговевающий эпителий (epithelium stratificatum squamosum noncornificatum); *д* – переходный эпителий (epithelium transitionale); *е* – многослойный плоский ороговевающий эпителий (epithelium stratificatum squamosum cornificatum);

1 – эпителиоцит (epitheliocytus); *2* – базальная мембрана (membrana basalis)

Б – классификация желез:

a – простая трубчатая неразветвленная железа (gl. tubulosa simplex); *б* – простая трубчатая разветвленная железа (gl. tubulosa racemosa); *в* – простая альвеолярная неразветвленная железа (gl. alveolaris simplex); *г* – простая альвеолярная разветвленная железа (gl. alveolaris simplex racemosa); *д* – сложная трубчатая железа (gl. tubulosa composita); *е* – сложная альвеолярная железа (gl. alveolaris composita); *ж* – сложная трубчато-альвеолярная железа (gl. tubuloalveolaris composita)

**Рис. 1.2.** Рыхлая неоформленная волокнистая соединительная ткань

1 – фибробласт (fibroblastus); *2* – плазмоцит (plasmocytus); *3* – лимфоцит (lymphocytus); *4* – макрофаг (macrophagocytus); *5* – нейтрофильный гранулоцит (granulocytus neutrophilicus); *6* – коллагеновое волокно (fibra collagenosa); *7* – адипоцит, или жировая клетка (adipocytus); *8* – эластическое волокно (fibra elastica); *9* – базофильный гранулоцит (granulocytus basophilicus)

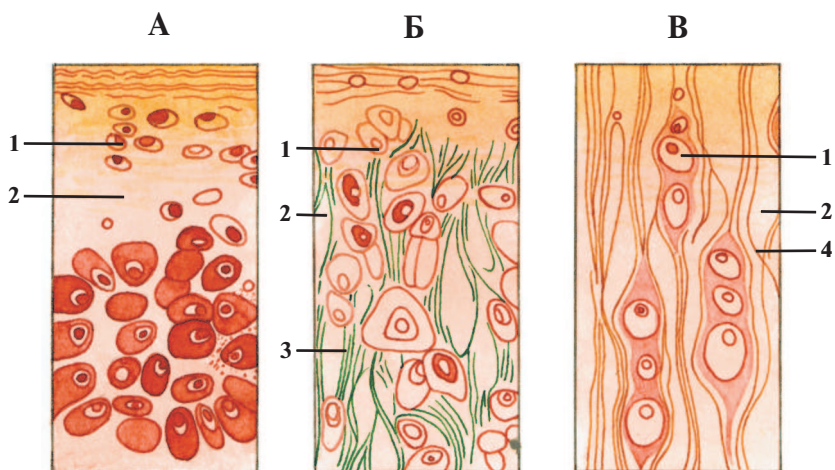


Рис. 1.3. Хрящевая ткань

А – гиалиновый хрящ (*cartilago hyalina*); **Б** – эластический хрящ (*cartilago elastica*); **В** – волокнистый хрящ (*cartilago fibrosa*):

1 – хондроциты, или хрящевые клетки (*chondrocyti*); *2* – хрящевой матрикс; *3* – эластические волокна (*fibrae elasticae*); *4* – коллагеновые волокна (*fibrae collagenosae*)



Рис. 1.4. Костная ткань, поперечный срез кости

1 – питательный канал; *2* – остеонит (*osteocytus*); *3* – остеон (гаверсова система); *4* – межклеточное вещество

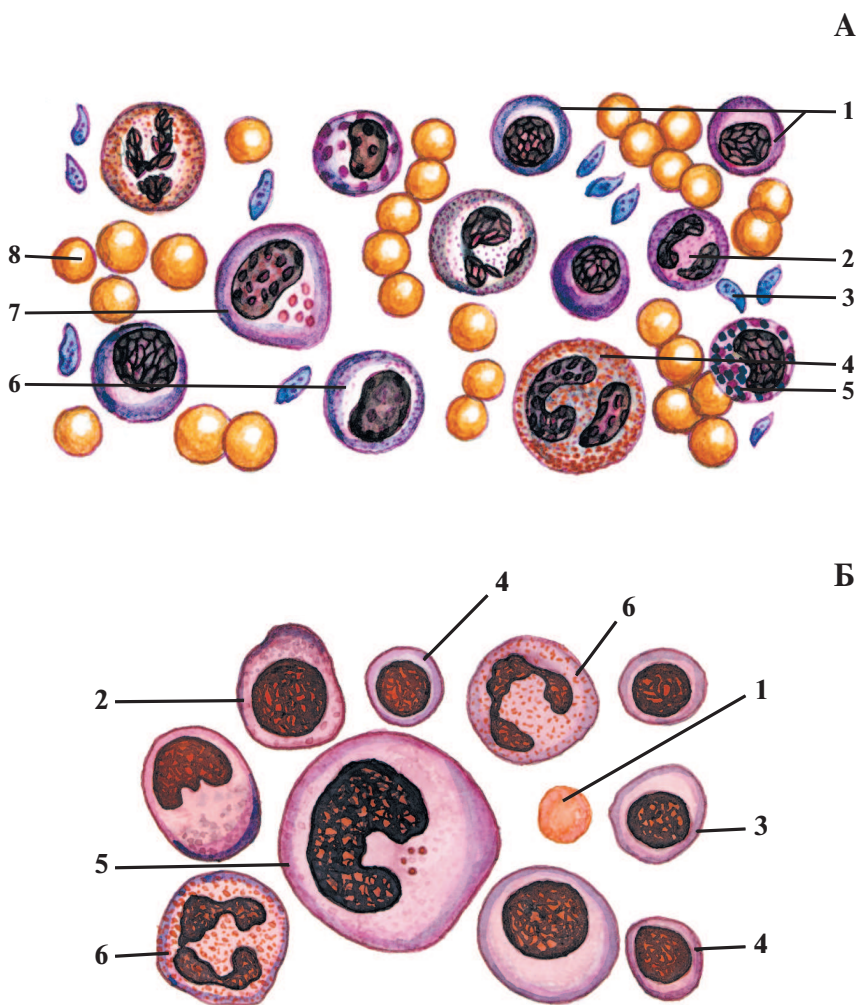


Рис. 1.5. Кровь и лимфа

А – кровь:

1 – лимфоциты (lymphocyti); 2 – нейтрофильный гранулоцит (granulocytus neutrophilicus); 3 – тромбоцит (thrombocytus), или кровяная пластинка; 4 – эозинофильный гранулоцит (granulocytus acidophilicus); 5 – базофильный гранулоцит (granulocytus basophilicus); 6 – моноцит (monocytus); 7 – макрофаг (macrophagocytus); 8 – эритроцит (erythrocytus)

Б – лимфа:

1 – эритроцит; 2 – большой лимфоцит; 3 – средний лимфоцит; 4 – малый лимфоцит; 5 – макрофаг; 6 – нейтрофильный гранулоцит