

УДК 616.12
ББК 54.101
Ч-75

Чомахидзе, Петр Шалвович.

Ч-75 Эхокардиография для начинающих. Суть гемодинамических нарушений, позиции для анализа, определение тяжести порока : методическое пособие для ординаторов и аспирантов / П. Ш. Чомахидзе. — Москва : Эксмо, 2023. — 112 с.

ISBN 978-5-04-187906-8

Данное методическое руководство создано с целью ознакомить читателя с основами эхокардиографии, максимально доступно объяснить, как же анализируется работа сердца, как формируется заключение, что в нем должно быть указано и как интерпретировать полученные данные.

УДК 616.12
ББК 54.101

ISBN 978-5-04-187906-8

© Чомахидзе П.Ш., текст, фото, 2023
© Оформление. ООО «Издательство «Эксмо», 2023

Содержание

Введение	5
Список сокращений	6
Краткая суть ультразвукового метода и основные принципы работы эхокардиографа. Показания и кратность проведения эхокардиографии в норме и при различной патологии сердца . . .	8
Эхокардиографическая анатомия сердца. Основные позиции. . . .	10
Основные позиции эхокардиографии	11
Доплер-эхокардиография: режим импульсно-волнового и непрерывно-волнового доплера, цветное доплеровское картирование. Область применения	21
Эхокардиографическая оценка размеров и объемов камер сердца. Индексы	25
Толщина стенок сердца и масса миокарда при эхокардиографии. Клиническое значение	26
Клапанная патология	28
Аускультативная картина при пороках митрального и аортального клапанов	28
Параметры ЭхоКГ при клапанной патологии сердца	31
Оценка систолической и диастолической функции миокарда	48
Нарушение локальной сократимости ЛЖ по сегментам. Деление сердца на сегменты	48
Варианты оценки систолической функции ЛЖ: фракция выброса, деформация миокарда, скоростные параметры	52
Методика определения диастолической дисфункции миокарда и ее степени. Основные критерии значимой диастолической дисфункции ЛЖ	59
Кардиомиопатии	64
Гипертрофическая кардиомиопатия	64
Дилатационная кардиомиопатия	67
Рестриктивная кардиомиопатия	68
Кардиомиопатия Такоцубо.	70

ЭхоКГ при различной патологии	73
Констриктивный перикардит	73
Синдром некомпактного миокарда.	73
Дефект межпредсердной перегородки	75
Дефект межжелудочковой перегородки	78
Открытый артериальный проток (боталлов проток)	80
Легочная гипертензия, механизмы ее формирования, значение визуализации нижней полой вены. Принципы расчета СДЛА. Норма и анализ результатов	82
ЭхоКГ аорты — размеры, плотность стенок, признаки диссекции. Ограничения ЭхоКГ при оценке патологии аорты . . .	85
Визуализация перикарда. Возможности и ограничения эхокардиографии. Признаки тампонады сердца	86
ЭхоКГ при миокардите	87
ЭхоКГ при инфекционном эндокардите	89
Эхокардиография в диагностике тромбов сердца. Механизмы образования тромбов, локализация	91
ЭхоКГ при беременности. Основные особенности. Кардиомиопатия беременных	93
ЭхоКГ у спортсменов	94
ЭхоКГ при артериальной гипертензии.	95
ЭхоКГ при ишемической болезни сердца	96
ЭхоКГ при фибрилляции предсердий	98
ЭхоКГ при заболеваниях легких	99
ЭхоКГ при постоянной электрокардиостимуляции	100
Чреспищеводная эхокардиография	101
Сложности. Осложнения. Показания	101
Стресс-эхокардиография.	104
Показания и противопоказания к применению. Место в диагностике ишемии миокарда. Понятие контрактильного резерва. Определение тяжести пороков сердца	104
Список рекомендованной литературы и ссылки на рекомендации	111

Введение

Врачу нигде так не думается, как в кабинете
ультразвуковой диагностики.

Абрам Львович Сыркин

Выполнение эхокардиографии — сложная и подчас творческая работа, с которой хорошо справляются только опытные врачи. Следует не менее 2–3 лет стоять за спиной старшего товарища и испытывать на себе боль критики во время самостоятельных исследований, чтобы довериться самому себе, а затем постепенно завоевать доверие коллег и пациентов. Недопустимо самостоятельное выполнение эхокардиографии без достаточного опыта. Другое дело — кардиолог. Он с легкостью назначает эхокардиографию своему пациенту, но иногда не совсем понимает то, что указано в заключении, не всегда может критично отнестись к работе эхокардиографиста, часто переоценивает возможности эхокардиографии, не зная ограничений и сложностей этого метода. Методическое руководство, которое вы держите в руках, создано с целью ознакомления с основами эхокардиографии, максимально доступного объяснения, как же анализируется работа сердца, как формируется заключение, что в нем должно быть указано и как интерпретировать полученные данные. Надеюсь, что вам будет интересно и полезно изучить основы ультразвуковой диагностики патологии сердца.

*С уважением,
Чомахидзе Петр Шалвович*

Список сокращений

Бета-АБ	—	бета-адреноблокаторы
ВТ	—	выносящий тракт
ГБ	—	гипертоническая болезнь
ГКМП	—	гипертрофическая кардиомиопатия
ДКМП	—	дилатационная кардиомиопатия
ДМЖП	—	дефект межжелудочковой перегородки
ДМПП	—	дефект межпредсердной перегородки
ДФ	—	диастолическая функция
ИБС	—	ишемическая болезнь сердца
ИМ	—	инфаркт миокарда
ИЭ	—	инфекционный эндокардит
КАГ	—	коронароангиография
КДО	—	конечный диастолический объем
КДР	—	конечный диастолический размер
КЛА	—	клапан легочной артерии
КМП	—	кардиомиопатия
КСО	—	конечный систолический объем
ЛА	—	легочная артерия
ЛГ	—	легочная гипертензия
ЛЖ	—	левый желудочек
ЛП	—	левое предсердие
МЖП	—	межжелудочковая перегородка
МК	—	митральный клапан
МНО	—	международное нормализованное отношение

МР	— митральная регургитация
МРТ	— магниторезонансная томография
МСКТ	— мультиспиральная компьютерная томография
НПВ	— нижняя полая вена
ОАП	— открытый артериальный проток
ПБЛНПГ	— полная блокада левой ножки пучка Гиса
ПЖ	— правый желудочек
ПП	— правое предсердие
ППТ	— площадь поверхности тела
РКМП	— рестриктивная кардиомиопатия
СДЛА	— систолическое давление в легочной артерии
Стресс- ЭхоКГ	— стресс-эхокардиография
ТК	— трикуспидальный клапан
ТТЭхоКГ	— трансторакальная эхокардиография
ТЭЛА	— тромбоэмболия легочной артерии
УЗ	— ультразвуковой
УЗИ	— ультразвуковое исследование
ФВ	— фракция выброса
ХОБЛ	— хроническая обструктивная болезнь легких
ХСН	— хроническая сердечная недостаточность
ЧПЭхоКГ	— чреспищеводная эхокардиография
ЧСС	— частота сердечных сокращений
ЭКГ	— электрокардиограмма
ЭКС	— электрокардиостимулятор
ЭхоКГ	— эхокардиография

Краткая суть ультразвукового метода и основные принципы работы эхокардиографа. Показания и кратность проведения эхокардиографии в норме и при различной патологии сердца

Основой работы ультразвукового (УЗ) аппарата является цифровая обработка сигналов от пьезокристаллов, размещенных в датчике и имеющих ограниченный срок функционирования, в среднем 5–10 лет, после чего датчик надо менять. От поступающих электрических сигналов кристаллы вибрируют, излучая звуковые волны ультразвуковой частоты. Они отражаются и поглощаются различными типами тканей по-разному. Воздух практически не пропускает ультразвуковые волны — мы видим изображение белого цвета, не видны структуры под этим воздушным слоем, мешает повышенная воздушность легких или положение сердца в грудной клетке, поэтому нужен гель. Жидкость, напротив, хорошо пропускает УЗ волны, она сниженной эхогенности, следовательно будет более темной, практически черной на экране. Плотность тканей в виде цифровой точной оценки, например единицы плотности Хаунсфилда при рентгенографии, определить по ультразвуковому исследованию (УЗИ) затруднительно.

Сложность эхокардиографии (ЭхоКГ): сердце сокращается, сердце меняет положение во время дыхания, прикрывается легкими во время вдоха, нет точных точек на теле для визуализации разных позиций, так как сердце расположено по-разному: от вертикального, практически за грудиной, до горизонтального со смещением верхушки в подмышечную область.

Если вы получаете заключение с «плохой визуализацией», будьте весьма критичны ко всем показателям.

Кратность проведения ЭхоКГ при значимой патологии (пороки сердца среднетяжелые или тяжелые, перенесенный инфаркт, кардиомиопатия, хроническая сердечная недостаточность (ХСН)) — раз в полгода или чаще при ухудшении состояния. При стабильном течении ишемической болезни сердца (ИБС), гипертонической болезни (ГБ), при небольшой степени пороках сердца, при рутинном обследовании пациентов с факторами риска — раз в год. При беременности — в самом начале (желательно — на стадии планирования) и на 30 неделе. Перед операциями среднего и высокого риска или при выявленной патологии на электрокардиограмме (ЭКГ) или при аускультации, если ЭхоКГ не было выполнено за последние полгода.

Эхокардиографическая анатомия сердца. Основные позиции

Анатомия сердца относительно проста, но повторить ее до изучения эхокардиографии, разумеется, следует. Эхокардиографическая анатомия определяется теми позициями, которые нам доступны. Обсудим их чуть позже.

Сразу оговоримся, что, в отличие от МРТ, при УЗИ мы видим лишь отраженный ультразвуковой сигнал, преобразованный программно в картинку. В связи с этим многие измерения весьма условны и не всегда соответствуют действительности. Золотым стандартом для определения объема полостей сердца, фракции выброса, линейных размеров, а также плотности и однородности миокарда и иных структур сердца остается МРТ.

Плотность ткани при УЗИ оценивается по ее «эхогенности». Эхогенность — это яркость изображения. Повышенная эхогенность — более белое изображение от более плотной ткани, которая в большей степени отражает ультразвуковую волну, например, кальцинат. Пониженная эхогенность — более темное изображение от более мягкой ткани, проводящей ультразвуковые волны и в меньшей степени их отражающей, например кровь или иная жидкость. Таким образом, чем «белее» выглядит структура на экране, тем она плотнее. Учитывая, что нет цифрового отображения плотности, было принято решение сравнивать плотность ткани различных структур с плотностью миокарда. Однако есть исключения: плотность миокарда может существен-

но повышаться при остром воспалении, при болезнях накопления, при рубцовой дегенерации и т. д.

К глубокому сожалению врачей, только начинающих свой путь в эхокардиографии, сердце может располагаться в грудной клетке по-разному, форма грудной клетки также может существенно отличаться. У высоких и стройных людей сердце чаще находится практически целиком за грудиной и расположено вертикально, а у гиперстеников — практически горизонтально. Именно поэтому нет точных анатомических ориентиров, куда ставить датчик для стандартизованной визуализации той или иной позиции. У каждого пациента эти точки — ультразвуковые окна — надо искать и уметь находить на основании опыта и мышечной памяти, для чего требуется не менее полугода ежедневных тренировок. Манекен тут не подойдет — он стандартный, а одинаковых пациентов, как известно, не бывает.

Еще одной важной чертой ЭхоКГ является то, что при неверном выведении позиций мы можем «срезать» полость и посчитать меньший, чем в действительности, объем. Преуменьшение объема, особенно предсердий, — наиболее частая ошибка при ЭхоКГ. Преувеличить размеры полостей сердца, напротив, весьма затруднительно.

Важным постулатом ЭхоКГ является дублирование. Любую структуру, особенно если она является патологической, следует увидеть, измерить или определить ее функциональность строго в двух и более позициях. Например, пролапс створки клапана необходимо выводить как в верхушечной, так и в парастернальной позиции. В поисках митральной недостаточности нужно поворачивать изображение сердца из четырех- в двух- и трехкамерные позиции и т. д.

Основные позиции эхокардиографии

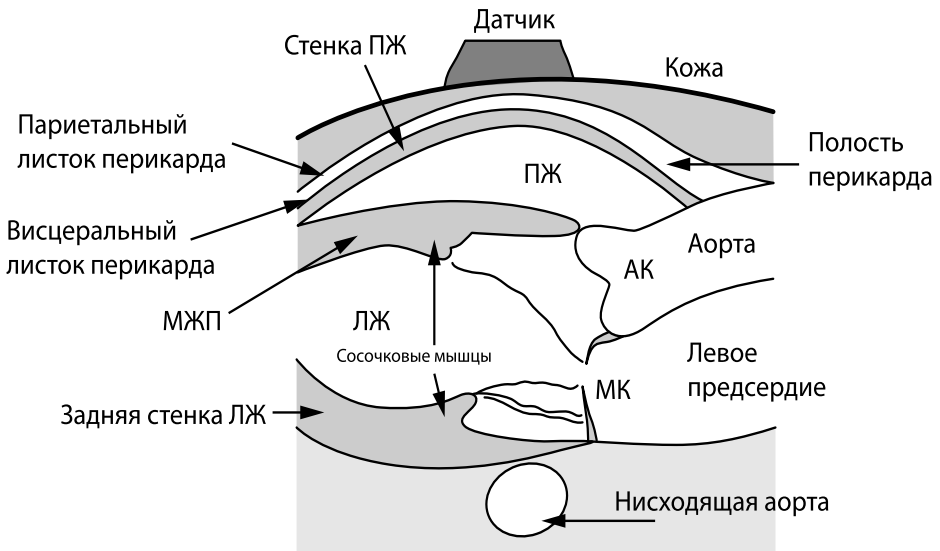
Последовательность выполнения ЭхоКГ всегда произвольная. Вы можете начинать и заканчивать свое исследование в любой по-

следовательности. Главное, чтобы все позиции были проанализированы, даже если перед вами практически здоровый на первый взгляд пациент. В связи с этим предлагаем определенную последовательность позиций.

Парастернальная позиция по длинной оси

Датчик ставится перпендикулярно коже в третьем межреберье слева от грудины, плоскость датчика направлена вдоль положения сердца, примерно от правого плеча к верхушке сердца, после чего скользящими круговыми движениями без изменения наклона датчика нужно найти верную позицию, представленную на рисунке.

Верной она будет тогда, когда вы увидите аортальный и митральный клапан, аорту, а также максимальные размеры камер сердца. Верхушка при этой позиции срезана. Следует выбрать такую позицию, когда толщина стенок будет минимальной, а размеры камер сердца максимальные.



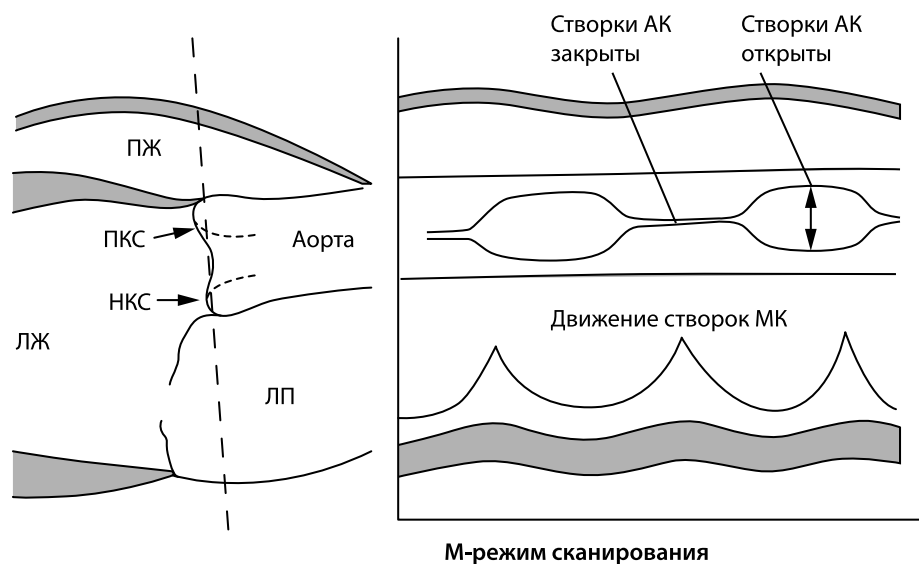
Что же видно в этой позиции? Начнем от датчика и пойдем ниже по изображению. Под датчиком — кожа, затем подкожно-жировая клетчатка, структуры средостения, покрытые париетальным перикардом, полость перикарда и, наконец, само сердце, покрытое висцеральным листком перикарда.

Мы видим стенку правого желудочка, полости правого желудочка, межжелудочковую перегородку, полость левого желудочка и заднюю стенку левого желудочка. Правее визуализируется аорта и аортальный клапан, а ниже — левое предсердие и митральный клапан.

В этой позиции хорошо видны сосочковые мышцы, а также хорды митрального клапана.

В парастернальной позиции по длинной оси принято измерять толщину стенок, поперечные размеры камер, диаметр аорты на разных участках, а также расхождение створок аортального клапана. Хорошо также видны створки митрального клапана.

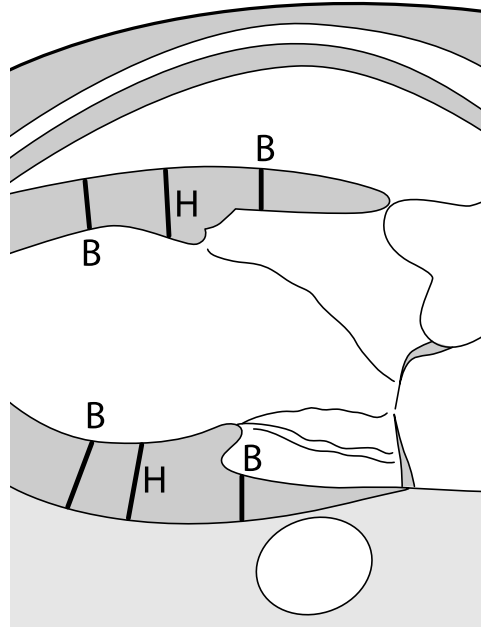
Расхождение створок аортального клапана удобно измерить в М-режиме (см. рисунок).



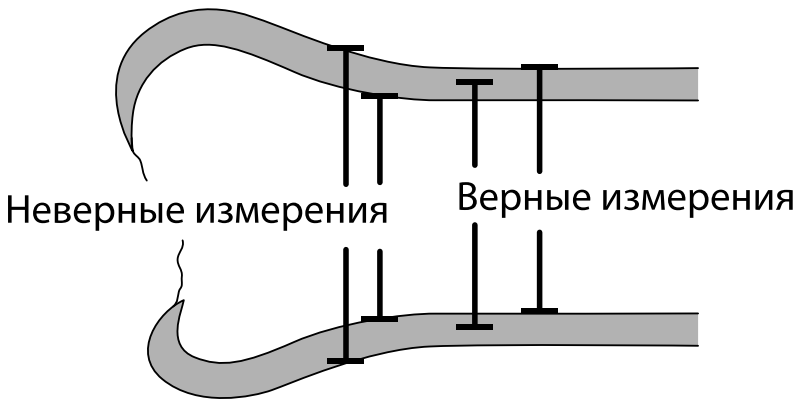
ПКС – правая коронарная створка АК
НКС – некоронарная створка АК

В – верное
измерение

Н – неверное
измерение



Определять патологические потоки через аортальный и митральный клапан из такой позиции не рекомендуется, так как они направлены поперек волны сканирования, а точно определить направление и скорость движения крови можно к датчику или от него, то есть по оси сканирования, а не поперек.



Следует подчеркнуть, что толщина стенок измеряется без учета сосочковых мышц, трабекул или хорд — только сама стенка.

Еще одна ремарка — диаметр аорты измеряется от середины толщины стенки до середины толщины противоположной стенки, то есть не внутренний или внешний диаметр, а именно средний.

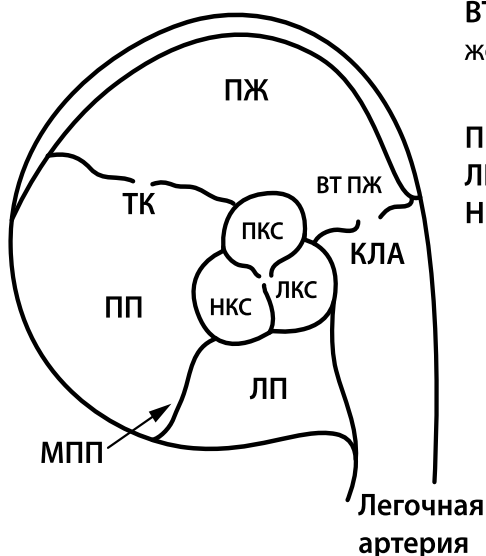
Парастернальная позиция по короткой оси

Находясь в парастернальной позиции по длинной оси и проведя указанные выше измерения, достаточно повернуть датчик вдоль своей оси против часовой стрелки, и можно увидеть короткую ось сердца. Далее, наклоняя датчик вниз или вверх, мы будем получать изображения поперечных срезов сердца на разных уровнях, начиная от верхушки сердца, затем средней трети желудочков, после чего, продолжив наклонять датчик вверх, изображение на уровне митрального клапана и, наконец, поперечный срез на уровне аортального клапана.

Из проекций короткой оси на уровне верхушки — митрального клапана можно оценить сократимость миокарда. Кроме того, если использовать измерение массы миокарда по формуле «площадь-длина» (описано ниже в соответствующей главе), нам как раз понадобится изображение сердца из парастернальной позиции по короткой оси на уровне средних сегментов.

Намного интереснее срез на уровне аортального клапана. На рисунке на стр. 16 изображены структуры, которые мы оценим из данной проекции.

Только так можно увидеть и оценить выносящий тракт правого желудочка, клапан легочной артерии и саму легочную артерию вплоть до ее бифуркации. Кроме того, из данной позиции визуализируется патологическое сообщение между аортой и легочной артерией, например открытый артериальный (Боталлов) проток.



ВТ ПЖ – выносящий тракт правого желудочка

ПКС – правая коронарная створка АК

ЛКС – левая коронарная створка АК

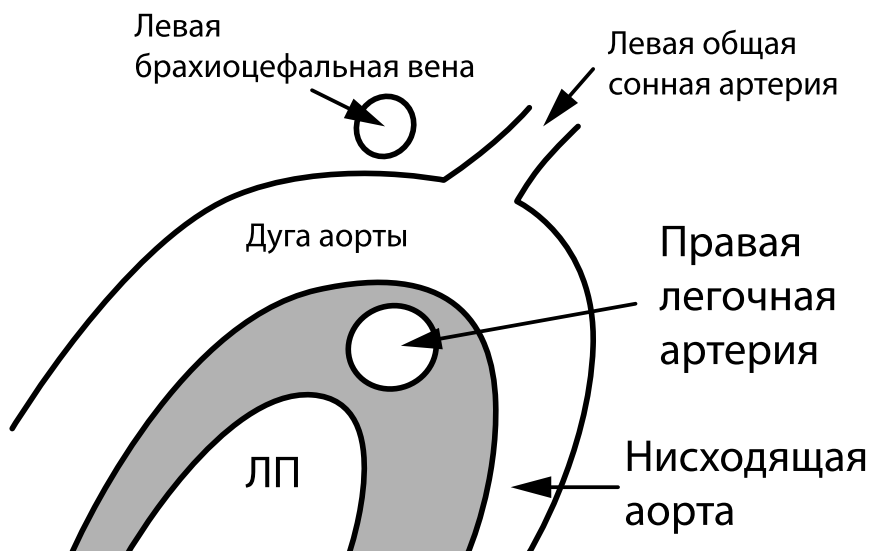
НКС – некоронарная створка АК

Из данной позиции видны все три створки аортального клапана.

Также можно оценить наличие и степень регургитации на трикуспидальном клапане, наряду с четырехкамерной апикальной позицией.

Супрастернальная позиция

После осмотра в парастернальной позиции следует плавно двигать датчик, расположенный перпендикулярно коже, вверх вдоль грудины по ходу аорты, оценивая ее ширину и исключая признаки аневризмы/диссекции. Дойдя до верхнего края грудины, следует переместить датчик в яремную ямку, попросить пациента немного запрокинуть голову вверх и наклонить датчик хвостом вверх, получая изображение дуги аорты.



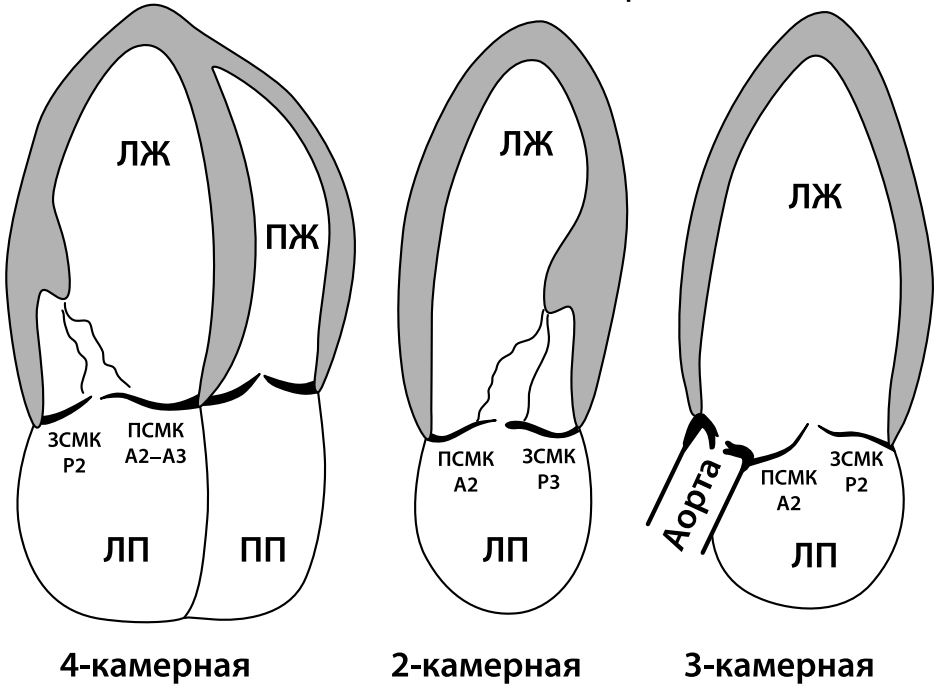
Следует помнить, что расширение аорты, в том числе аневризматическое, диссекция и утолщение стенок может быть сегментарно, следовательно необходимо осмотреть аорту на максимально доступном протяжении.

Апикальные позиции

Завершив осмотр из парастеральной позиции, следует перейти в апикальную (или верхушечную) позицию. Сперва нужно наклонить датчик хвостом вниз, чтобы его ось была направлена в сторону правого плеча пациента. Затем плавными скользящими движениями, начиная с уровня X ребра, пользуясь в начале пути помощью коллег, а затем собственным опытом, следует ловить позицию, из которой видны максимально большие по размеру желудочки и предсердия.

Переход от четырех- к двух- или трехкамерной позициям осуществляется поворотом датчика вдоль своей оси практически без изменения угла наклона.

Апикальные позиции



Апикальные позиции будут подробно описываться ниже. Из них оцениваются практически все объемы камер сердца, клапанные структуры, сократимость, диастолическая функция, скоростные параметры в магистральных сосудах.

Особенностью верного выведения апикальной позиции опять-таки является максимальный объем камер сердца, особенно предсердий. Для этого нужно стараться найти позицию как можно дистальнее.

Отдельно остановимся на митральном клапане. Две створки митрального клапана делят на сегменты для удобства топологического указания пролабирования, перфорации и другой патологии. На рисунке указаны сегменты створок митрального клапана, которые визуализируются из различных позиций. Ниже представ-