

УДК 73/76
ББК 85.1
К78

Все права защищены.
Любое использование материалов данной книги, полностью или частично,
без разрешения правообладателя запрещается

Jennifer Crouch
ANATOMY FOR THE ARTIST:
A COMPLETE GUIDE TO DRAWING THE HUMAN BODY

Перевод с английского
Елены Лисневской

Крауч, Дженнифер.
К78 **Анатомия для художников / пер. с англ. яз. Е. Е. Лисневской. — Москва :**
Издательство АСТ, 2023. — 256 с.: илл. — (Школа рисунка).

ISBN 978-5-17-156053-9 (рус.)

ISBN 978-1-78950-544-3 (англ.)

Художнику необходимо знать анатомию, чтобы правильно рисовать человеческое тело как в состоянии покоя, так и в движении. Овладеть искусством изображения тела на бумаге вам поможет книга опытного анатомического иллюстратора Дженнифер Крауч. «Анатомия для художников» — идеальный иллюстрированный справочник как для новичков, так и для более опытных художников, стремящихся улучшить свою технику.

В этом практическом руководстве автор показывает, как функционирует тело человека, начиная с того, как соединяются друг с другом кости скелета, и заканчивая принципами работы мышц и сухожилий. Иллюстратор также научит вас, как создавать желаемую форму и тон, как добиться реалистичной текстуры кожи и как правдоподобно отражать разнообразные позы, жесты и движения человека. Пошаговые уроки помогут вам с легкостью создавать точные и реалистичные рисунки.

УДК 73/76
ББК 85.1

ISBN 978-5-17-156053-9 (рус.)
ISBN 978-1-78950-544-3 (англ.)

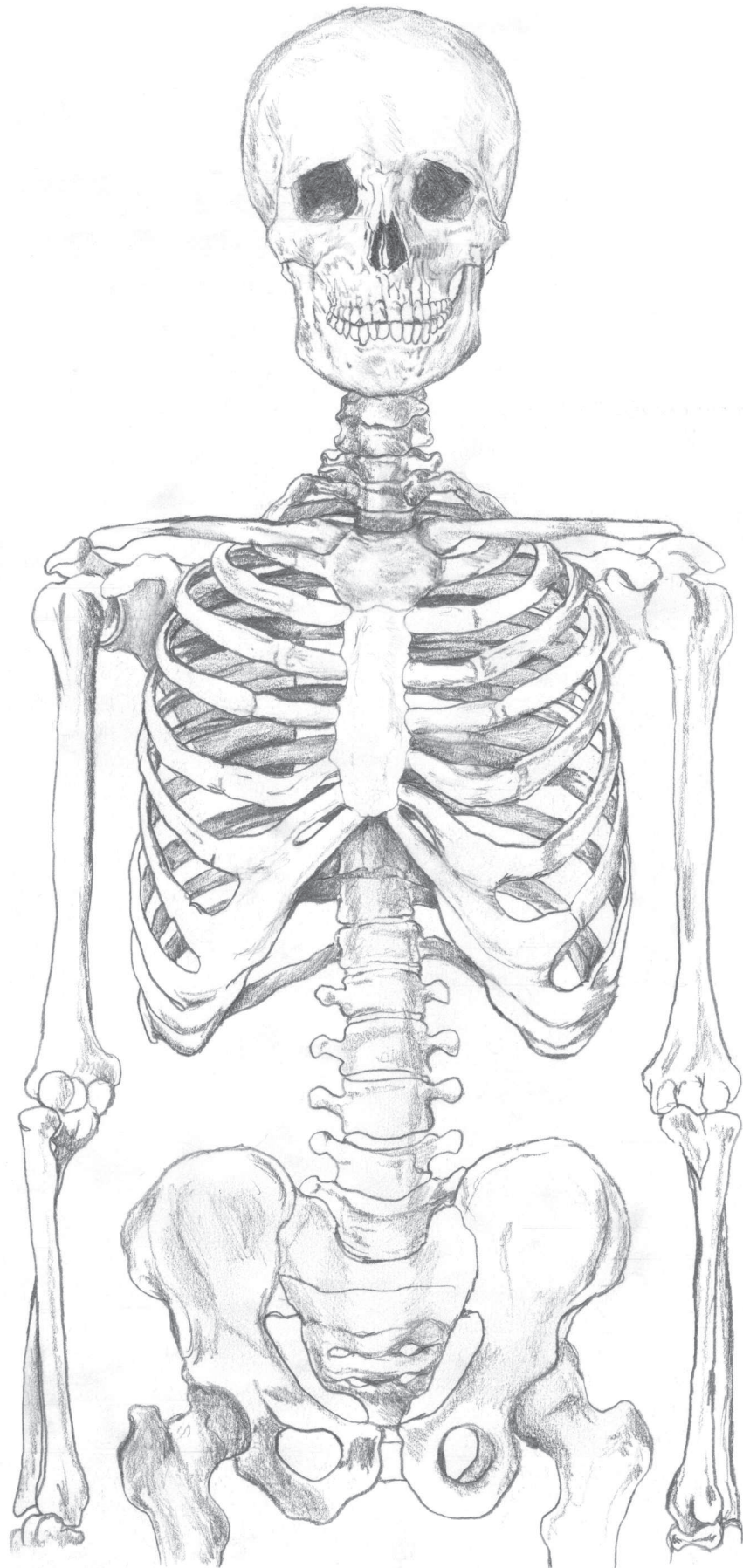
© Arcturus Holdings Limited
www.arcturuspublishing.com
© Е. Е. Лисневская, перевод, 2022
© Оформление. ООО «Издательство АСТ», 2023

ОБ АВТОРЕ

Дженнифер Крауч — художник, педагог и исследователь. В настоящее время получает докторскую степень в Портсмутском университете, а также работает художником в Центре передовой биомедицинской визуализации UCL (CABI). Является соучредителем коллектива Art/Physics Jiggling Atoms. Работала с анатомами в Университете святого Георгия, Музее патологии Гордона, а также с энтомологами в Музее естественной истории. Получила образование медицинского иллюстратора и преподает анатомический рисунок в Central Saint Martins (Лондон, Великобритания).

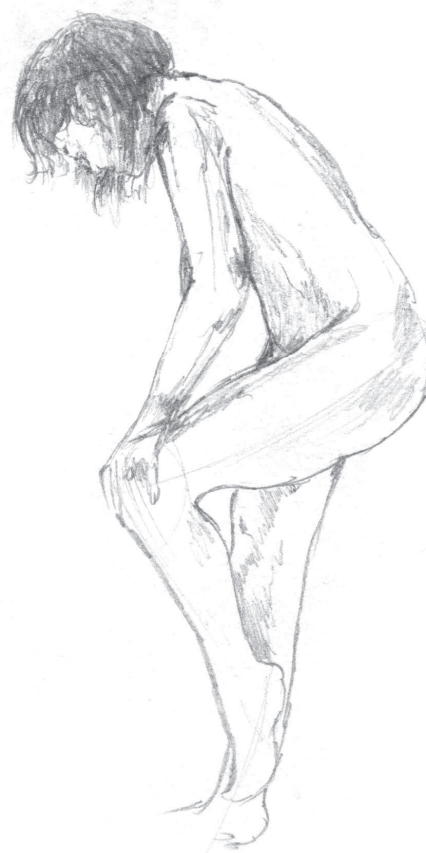
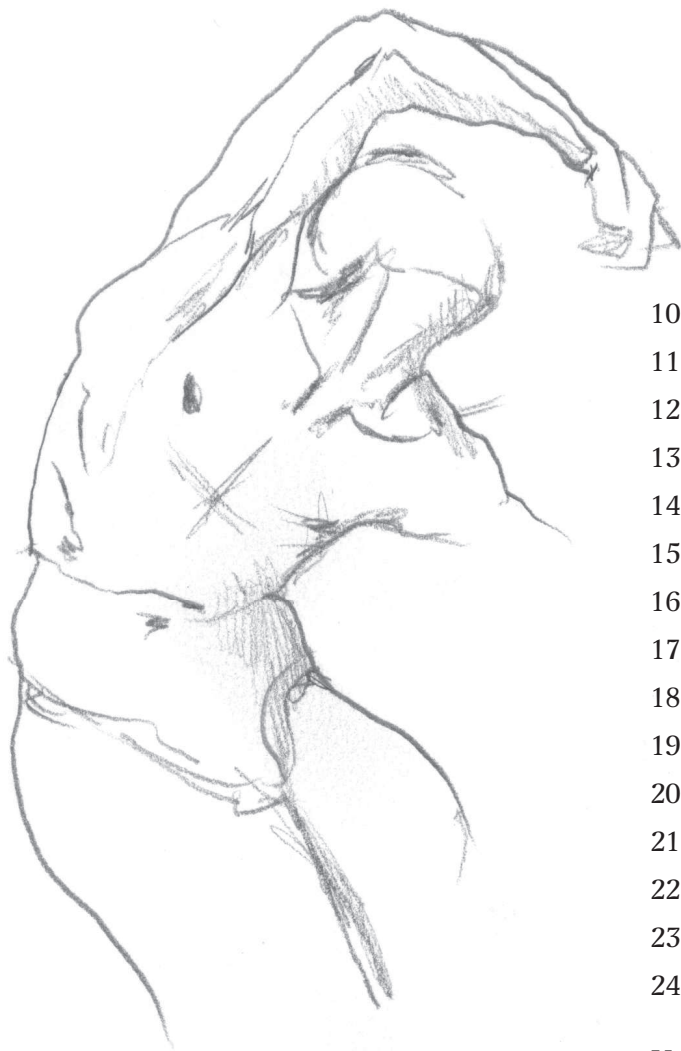
О ПЕРЕВОДЧИКЕ

Елена Лисневская — врач. В 2013 году окончила Белорусский государственный медицинский университет по специальности «Лечебное дело». Прошла интернатуру по специальности «Патологическая анатомия» в Минском областном патологоанатомическом бюро, где работает по настоящее время. 6 лет работала в общей патологии, затем перешла в онкоморфологию, новое отделение, которым на сегодняшний день и заведует. Медицинскими переводами занимается с третьего курса университета.



СОДЕРЖАНИЕ

Введение	6
1. Анатомические термины	8
2. Формальные элементы рисунка.....	20
3. Линии, штрихи и текстура.....	24
4. Форма, фигура и объем.....	32
5. Перспектива и анатомический рисунок ...	40
6. Тон и тень	46
7. Текстура	54
8. Контур, поза и жесты.....	64
9. Пропорции человеческого тела	68



10. Анатомия: скелет	76
11. Опорно-двигательный аппарат	90
12. Мышцы и кости конечностей	98
13. Кожа и подкожно-жировая клетчатка... ..	112
14. Туловище	136
15. Функциональные описания в анатомии ...	146
16. Анатомия лица и черепа	158
17. Мышцы области рта	170
18. Зубы и челюсть	178
19. Глаз	182
20. Ухо.....	190
21. Нос	192
22. Волосы	194
23. Движение.....	202
24. Портрет	220
Указатель	254

ВВЕДЕНИЕ

Все мы движемся, дышим, растем, болеем и меняемся — но каждый из нас по-разному. Эти аспекты нашей анатомии, функционирования и развития человеческого тела послужили основой для написания данной книги. Как говорится на веб-сайте *CERN Particles for Justice*:

«Гуманность любого человека, независимо от приписываемой ему идентичности, например расы, этнической принадлежности, гендера, религии, ограниченности возможностей или сексуальной ориентации, не подлежит обсуждению».

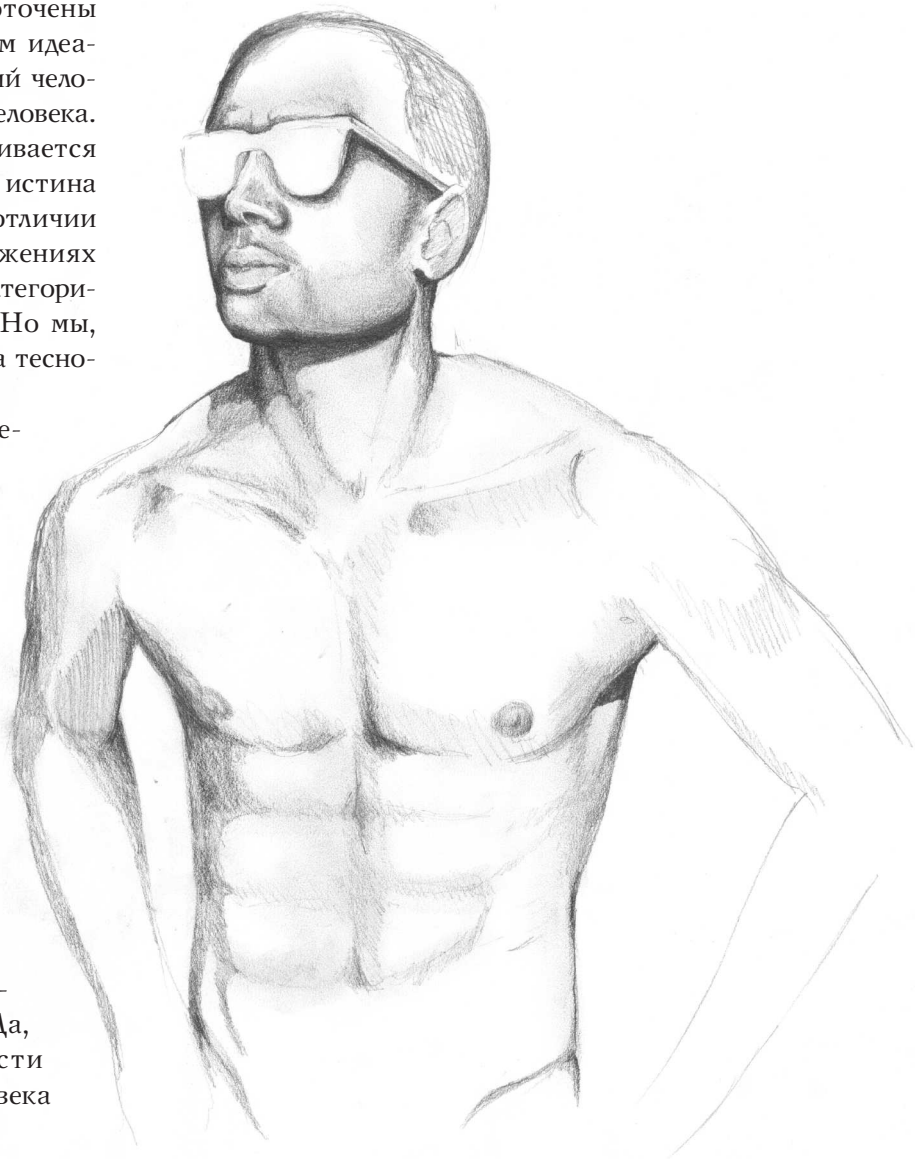
sizesforjustice.org

Каждый человек уникален, и с помощью искусства можно отдать дань нашему с вами разнообразию. Многие книги для художников сосредоточены исключительно на западном анатомическом идеале, в основе которого лежит Витрувианский человек Леонардо да Винчи и реализм тела человека. В некоторых пособиях анатомия рассматривается через призму идеальных пропорций как истина о природе реальности. Любые понятия об отличии полов, возрастных категориях и телосложениях ограничены крошечными упрощенными категориями («женщины», «мужчины» и «дети»). Но мы, люди, гораздо разнообразнее, и эта система тесновата для нас!

Витрувианский человек (и приписываемая ему символика) был попыткой Леонардо запечатлеть пропорции тела. Используя круги и квадраты, он проиллюстрировал, как длина вытянутой руки соотносится с ростом и измерениями других частей тела. Это изображение сочетает в себе искусство, знания и науку очень специфическим образом. Для Леонардо этот рисунок был научным исследованием механики и пропорций тела. Использование квадратов и кругов для интерпретации и отражения пропорций людей — очень полезная техника, но важно понимать, что не все тела соответствуют этому рисунку и он не охватывает большую часть обширного диапазона морфологии и анатомии человека. Да, некоторые измеримые закономерности и общие черты роста и развития человека

неоспоримы, тем не менее анатомические идеалы и архетипы не отражают даже толики сложности, разнообразия, неожиданности и чудес анатомии (не говоря уже о биологии).

Анатомический рисунок (и наука о строении тела человека) — это гораздо больше, чем форма, функция и идеальные пропорции. В этой книге я попыталась продемонстрировать анатомию во всей ее необъятной красоте и предоставить описания разнообразных техник, которые могут помочь художникам научиться рисовать человеческие тела. Так же как не существует правильной или неправильной анатомии, нет правильного или неправильного способа ее отразить. Реализм, безусловно, не единственный способ рисовать что-либо:



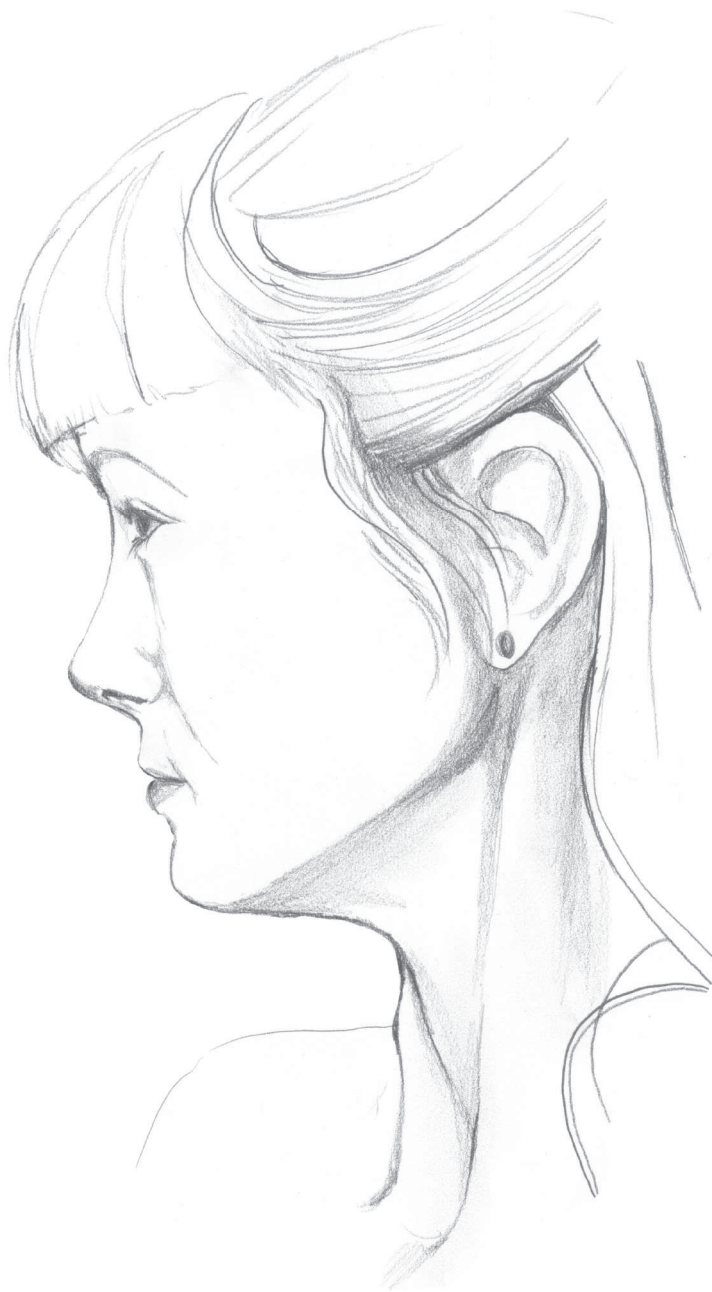абстрактные каракули, минимальное количество штрихов или выразительные детские наброски также могут уловить нюансы личности. Практические советы, представленные в этой книге, помогут в разработке того, что некоторые называют «техническим», «реалистичным» или даже «академическим» рисунком.

В детстве мы экспериментируем с изображением и стилем. Но почему-то по мере того, как мы узнаем больше о себе и о мире вокруг нас, многие становятся слишком самокритичны. Они заявляют, что не могут рисовать, потому что создаваемые ими работы выглядят совсем нереалистично. Нас приучают и даже поощряют верить, что «реализм» в чем-то превосходит другие стили, но это не так — это просто стиль. Мы прибегаем к разным способам, чтобы говорить о мире по-своему.

Какой бы стиль вы не предпочли — древний или современный, абстрактный, символический, минималистский, максималистский, комический или реалистичный, — имейте в виду, что наблюдать и зарисовывать не обязательно должно быть окончательной мерой ваших навыков как художника. Отражать вещи такими, какие они есть, — не предел вашего развития как творческого человека. Если вы хотите улучшить или попрактиковаться в конкретных навыках наблюдательного (или «реалистичного») рисунка, просто попробуйте, потому что, как и в большинстве вещей, опыт — это все, что от вас требуется.

Применительно к практике следует помнить, что в данном случае не «практика приводит к совершенству», а скорее «практика приводит к прогрессу». Искусство — это путешествие, вы всегда можете решить сами, куда вы хотите отправиться. Не будьте слишком строги к себе и не стыдитесь того, что вы любите делать, поскольку каждый рисунок, который вы создаете, является частью исследования. Мы все по-своему художники и творческие люди, и у всех нас есть стиль, который мы предпочитаем использовать и который развиваем по мере того, как движемся вперед и углубляемся в свою собственную творческую практику.

Лично я обычно не прибегаю к реализму. На самом деле мне больше нравятся абстрактные формы, яркие цвета, потусторонние пейзажи, абсурд, фантазия и неровные причудливые текстуры, но в этой книге я использую «реалистичный» (или наблюдательный) стиль как способ передать бесконечное разнообразие нашей анатомии. Я хочу обратить внимание на мелкие детали, которые

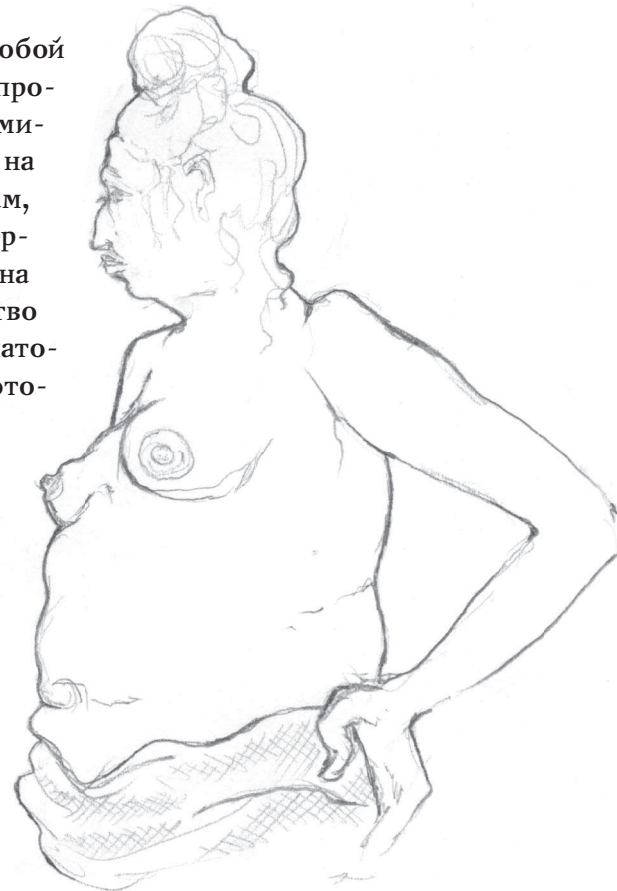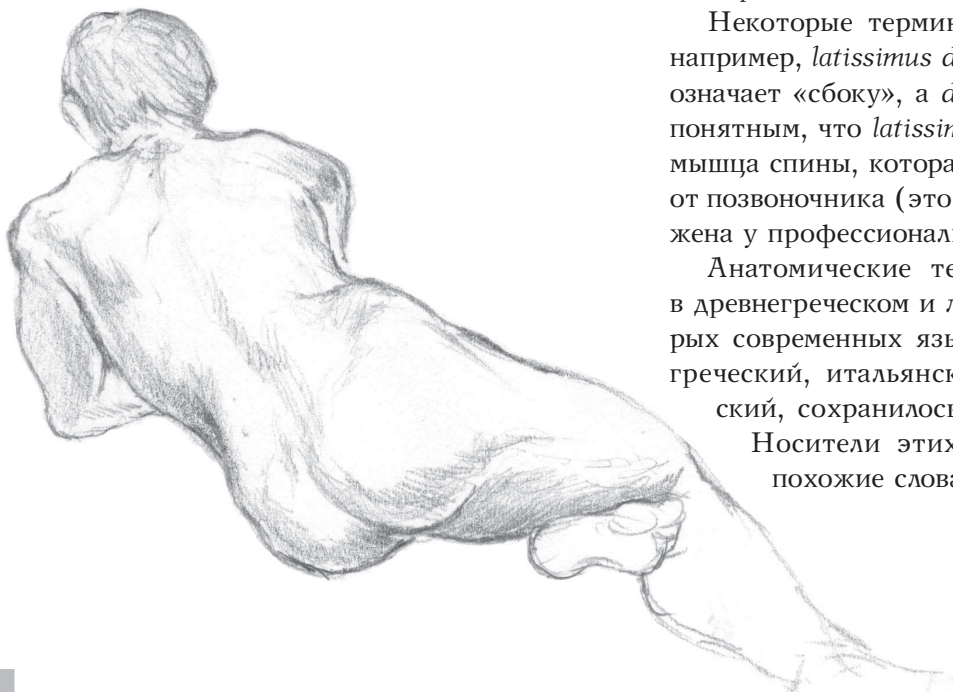


делают людей особенными и заставляют меня любить каждого из них. В своей роли учителя и исследователя мне нравится думать о наблюдательном рисунке как о деятельности, которая связана с любовью, присутствием, расслаблением и принятием мира, а не о способностях людей или об их умении рисовать. Попробуйте использовать этот подход как инструмент для понимания и размышлений.

Я призываю вас не быть слишком критичными и не оценивать свои рисунки или рисунки художников просто как «хорошие» или «плохие». Изучите, какие рисунки нравятся вам больше всего, а затем отработайте навыки, которые помогут вам сказать то, что вы хотите, именно так, как того хочется вам.

Анатомы, работники сферы здравоохранения и медики любой специализации для описания частей тела и определенных пространств внутри организма используют специфическую терминологию. Она может показаться громоздкой и пугающей, но на самом деле это просто наименования, которые даны мышцам, костям и органам. Существующая система анатомических терминов помогает нам понять, где в теле человека расположена определенная структура. В ней можно встретить множество традиционных наименований, синонимов и латинизмов. Анатомическую терминологию можно рассматривать как язык, который позволяет нам точнее говорить об анатомических структурах, избежать двусмысленности и уменьшить количество медицинских ошибок.

В основе анатомического языка лежат составные слова, описывающие, как выглядят анатомические структуры и где они находятся. У данной терминологии очень логичная структура, а используемые в ней корни, префиксы и суффиксы помогают нам называть и идентифицировать различные части тела. Корень часто относится к определенному органу, ткани или процессу. Приставка или суффикс обычно описывает состояние этого органа, ткани или статус процесса. Очевидно, что при хирургических вмешательствах и в ходе диагностики врачу важно понять и сообщить остальным членам медицинской бригады, что именно происходит с телом человека. Слово «гипертензия»,



например, содержит приставку «гипер», что означает «высокий» или «сверх», в то время как корень «тенз-» означает «давление». Следовательно, говоря «гипертензия», специалисты имеют в виду высокое кровяное давление.

Некоторые термины состоят из двух частей, например, *latissimus dorsi*, где *latissimus* буквально означает «сбоку», а *dorsi* — «спина». Становится понятным, что *latissimus dorsi* — это широчайшая мышца спины, которая находится по обе стороны от позвоночника (это мышца, которая очень выражена у профессиональных пловцов).

Анатомические термины берут свое начало в древнегреческом и латинском языках. В некоторых современных языках, таких как румынский, греческий, итальянский, французский и испанский, сохранилось много слов из тех времен.

Носители этих языков часто произносят похожие слова или их части.

АНАТОМИЧЕСКИЙ СЛОВАРЬ

Анатомия — это наука о теле человека с точки зрения систем органов, областей тела, различных тканей и их взаимодействия. Существуют разные подходы к изучению анатомии: системный (изучение систем органов) и региональный (изучение областей тела). В медицинской лексике различают следующие виды терминов:

- ◆ Термины, описывающие локализацию
- ◆ Термины, описывающие анатомические плоскости
- ◆ Термины, описывающие полости тела
- ◆ Термины, описывающие области тела

Термины, описывающие локализацию

Данные термины отражают конкретную локализацию структуры или ее расположение относительно других структур.

Anterior (передний, или вентральный): проходит вперед, по направлению к передней части тела. Пальцы расположены вентральнее (кпереди от) стопы, а нос — вентральнее (кпереди от) ушей.

Posterior (задний, или дорсальный): идет назад, по направлению к задней части тела. Лопатка расположена дорсальнее (кзади от) ключицы.

Superior (верхний, или краниальный): расположен сверху или выше другой части тела.

Inferior (нижний, или каудальный): расположен снизу или ниже другой части тела.

Inter: меж, например, *intervertebral* — интервертебральный, или межвертебральный, хрящ, расположен между позвонками (*vertebrae*).

Lateral: латеральный, проходит сбоку, по направлению к боковой части структуры или тела. Мизинец расположен латеральнее большого пальца.

Medial: медиальный, лежит посередине, ближе к центральной линии.

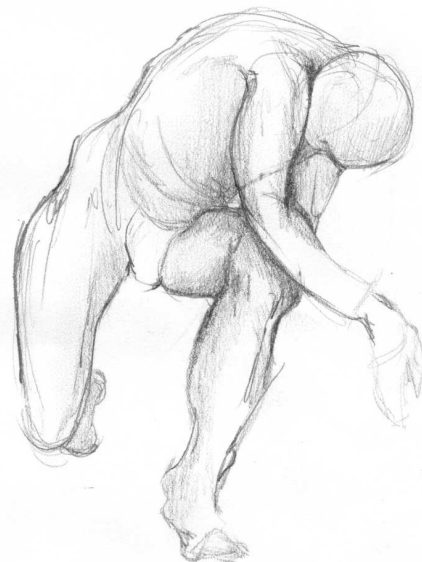Proximal: проксимальный, ближе к точке прикрепления, такой как сустав, или к самому телу.

Distal: дистальный, дальше от точки прикрепления, такой как сустав, или от самого тела.

Prone: пронация, обычно в отношении руки или кисти, ладонь смотрит вниз.

Supine: супинация, обычно в отношении руки или кисти, ладонь смотрит вверх.

Ulnar: ульнарная, или локтевая, часть руки либо кисти — со стороны мизинца.



Fibular: фибулярная, или малоберцовая, часть ноги — со стороны мизинца.

Tibial: тибиальная, или большеберцовая, часть ноги — со стороны большого пальца.

Superficial: суперфициальный — поверхностный.

Deep: глубокий.

Thoracic: торакальный, или грудной.

Abdominal: абдоминальный, или область живота и середины спины.

Lumbar: люмбарный, область, включающая нижнюю часть спины и ягодицы.

Orbital: орбитальный, или глазничный, область вокруг глаза.

Occipital: окципитальный, или затылочный, расположенный в задней части головы.

Temporal: темпоральный, или височный, расположенный около висков.

Латинские префиксы

Используются для обозначения частей тела. Сталкиваясь со следующими латинскими словами (обычно в качестве префиксов), вы сможете интерпретировать, что представляют собой эти структуры и где они расположены.

Abdominis: область живота

Anguli oris: уголок рта

Auricularis: ухо

Brachii: относящийся к руке

Capitis: голова

Carpi: запястье

Cervicis: шея

Digiti: мизинец (руки или ноги)

Dorsi: спина

Fascia: соединительная ткань

Femoris: берцовая кость

Fossa: ямка, или впадина

Frontalis: лоб

Hallucis: большой палец ноги

Indicis: указательный палец

Labii: губы

Lumborum: нижняя часть спины, или паховая область

Mentalis: подбородок

Naris: ноздря

Nasalis: нос

Nucha: задняя часть шеи, или затылок

Oculus: глаз

Oris: рот

Palmaris: ладонь

Patella: коленная чашечка

Plantar: подошва

Pectoralis: грудь, или грудная клетка

Pollicis: большой палец

Radialis: лучевая кость

Scapula: лопатка

Thoracis: область груди, или грудная клетка

Tibialis: большеберцовая кость

Ulnaris: локтевая кость

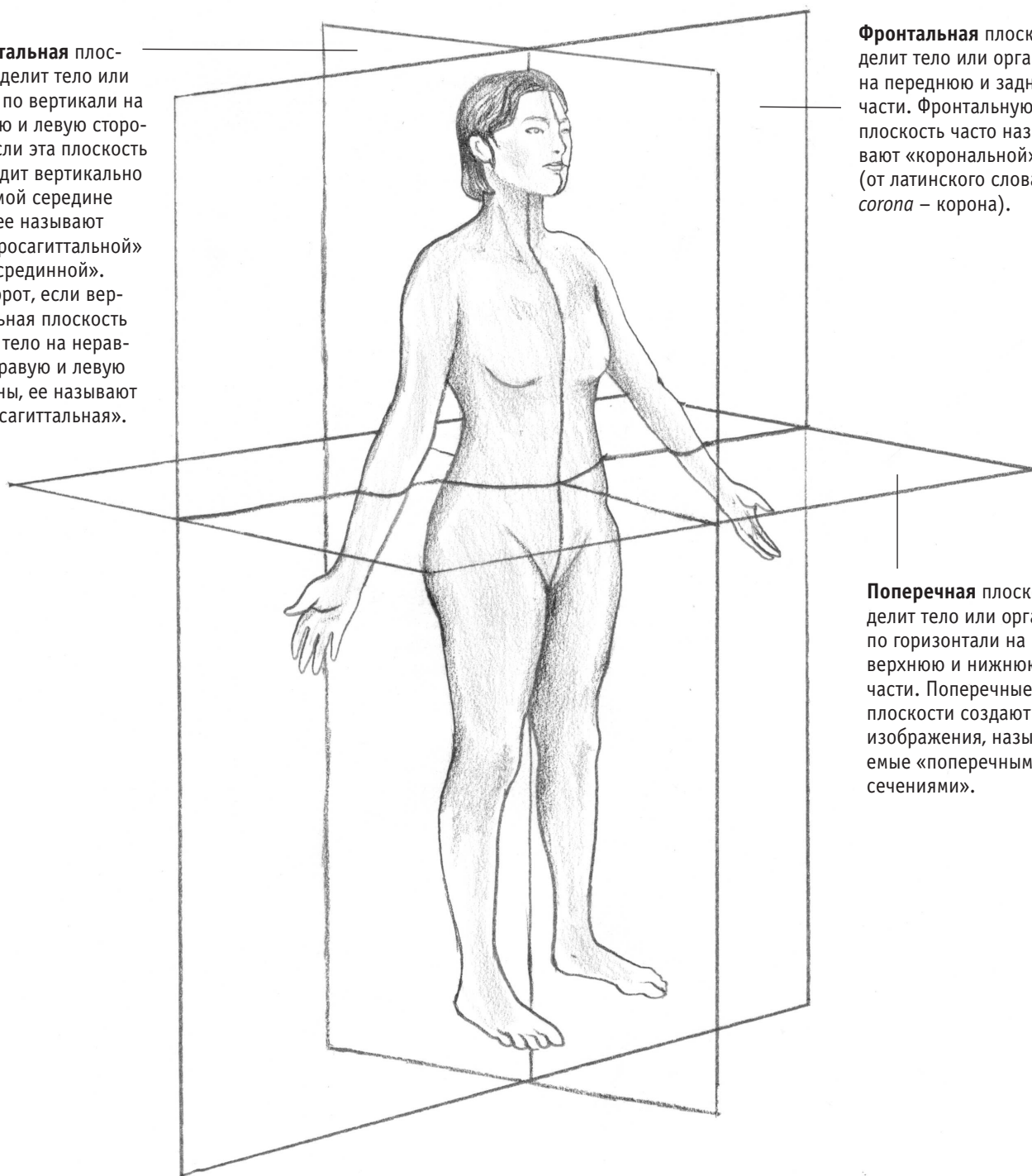
Vertebral: позвоночный

АНАТОМИЧЕСКИЕ ОБЛАСТИ

Чтобы уточнить локализацию, анатомы прибегают к сечениям, или **плоскостям**, — двумерным поверхностям в трехмерной структуре. Эти воображаемые поверхности, проходящие через тело, позволя-

ют анатомам и медицинским работникам точнее говорить о конкретных участках тела. В медицине и в анатомии используются три плоскости: сагиттальная, поперечная и фронтальная.

Сагиттальная плоскость делит тело или орган по вертикали на правую и левую стороны. Если эта плоскость проходит вертикально по самой середине тела, ее называют «центросагиттальной» или «срединной». Наоборот, если вертикальная плоскость делит тело на неравные правую и левую стороны, ее называют «парасагиттальной».



Фронтальная плоскость делит тело или орган на переднюю и заднюю части. Фронтальную плоскость часто называют «корональной» (от латинского слова *corona* — корона).

Поперечная плоскость делит тело или орган по горизонтали на верхнюю и нижнюю части. Поперечные плоскости создают изображения, называемые «поперечными сечениями».

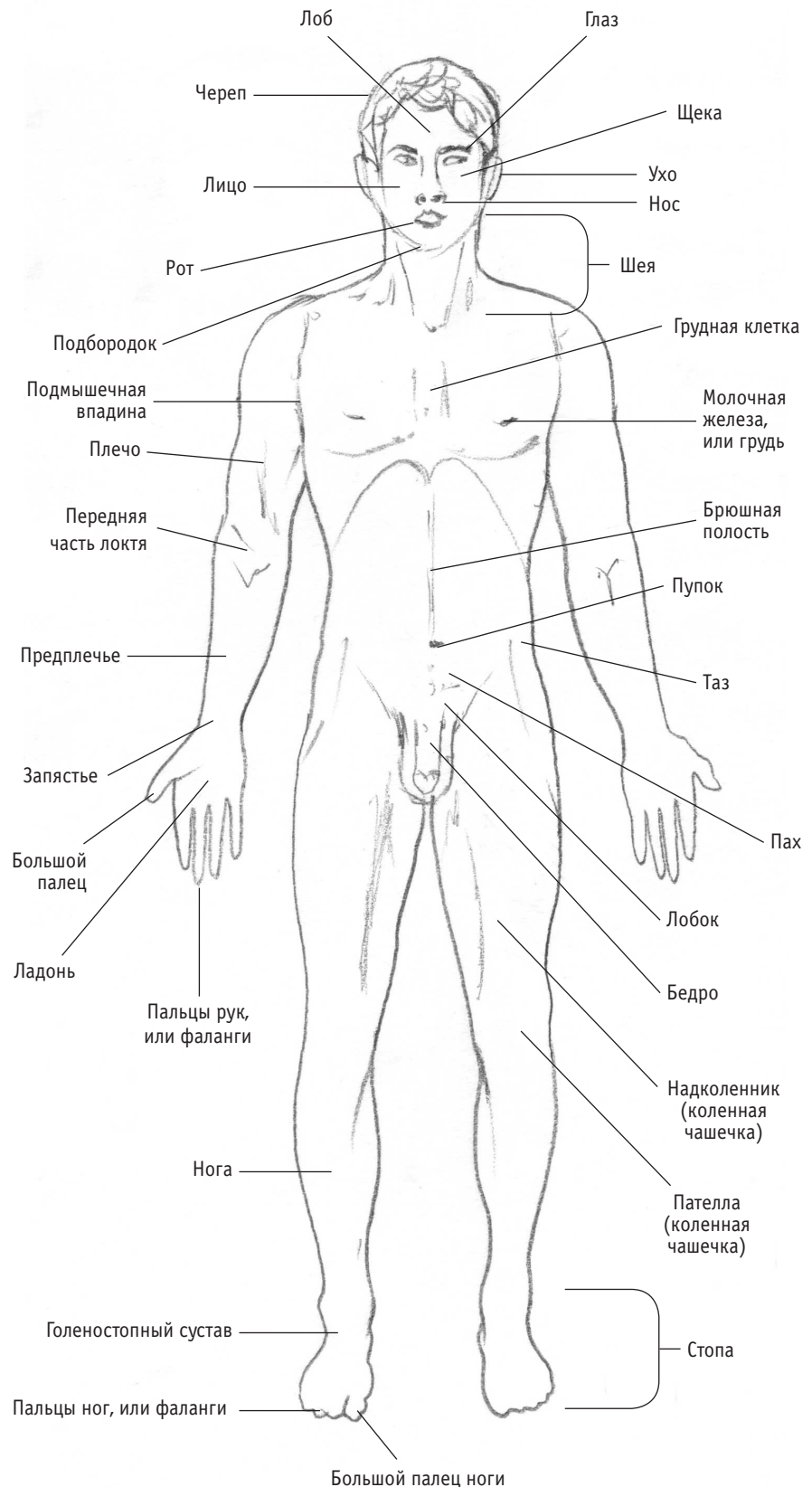
АНАТОМИЧЕСКИЕ ПОЗИЦИИ

Иногда анатомы обсуждают структуры тела с точки зрения их ориентации. Представление о теле человека как об окружающей среде — это метафора, часто используемая в искусстве, но организм действительно можно рассматривать как целую экосистему. В картах мы ориентируемся по северу и югу. Точно так же и тело обычно рассматривают относительно «стандартного» анатомического положения, когда ноги стоят на ширине плеч параллельно друг другу, а руки вытянуты ладонями вперед.

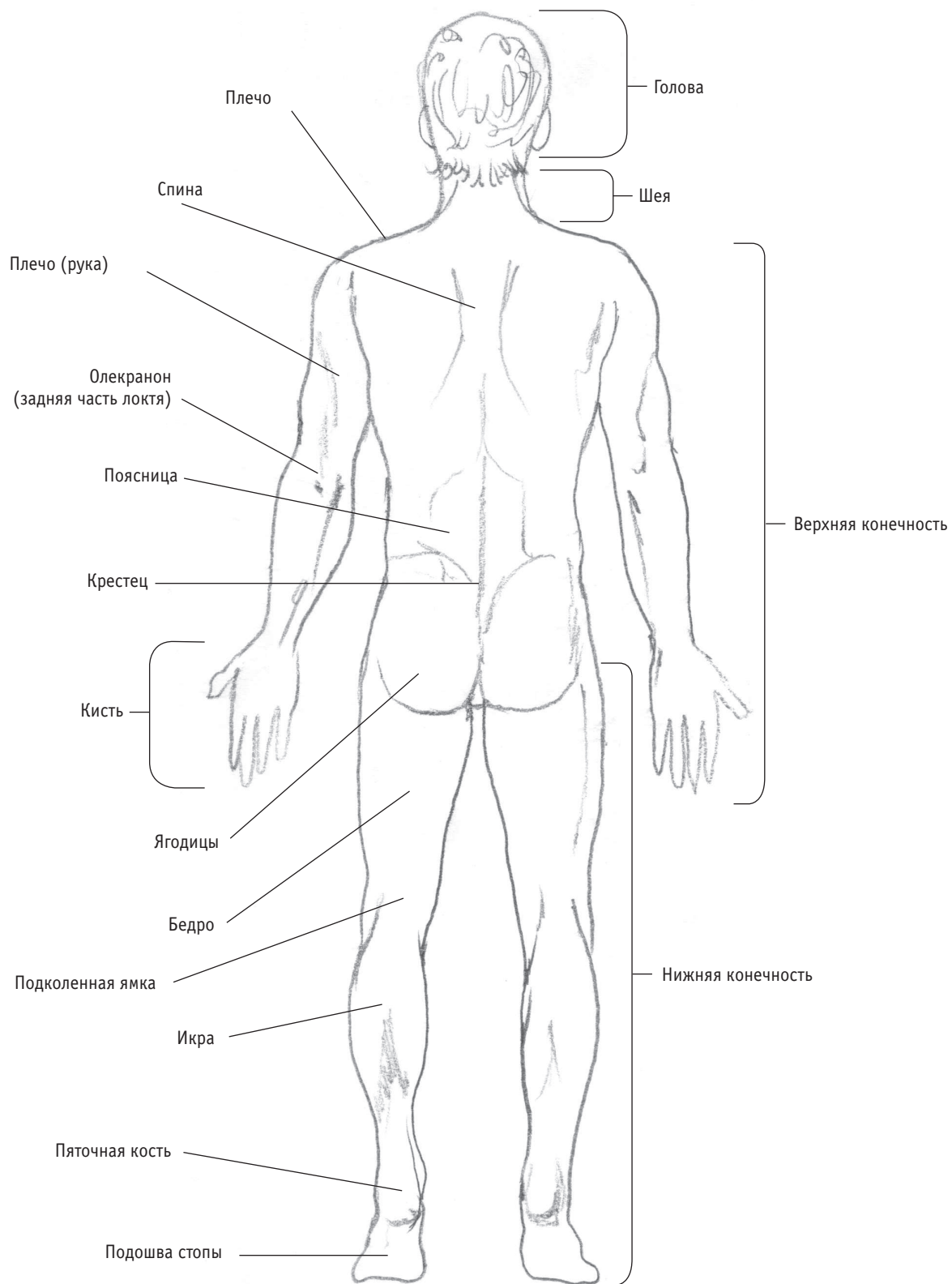
Это положение используется, чтобы однозначно идентифицировать и назвать конкретную структуру организма. Не все тела могут принять одну и ту же позу, но, обсуждая пациента после операции на запястье, хирург сможет использовать термин «передняя область запястья» в соответствии со стандартным анатомическим положением, и другие медицинские работники поймут, что это означает, независимо от позы выздоравливающего.

Лежать человек может в одной из двух позиций: в **пронации** или в **супинации**. «Пронация» означает «лицом вниз», а «супинация» — «лицом вверх», и эти термины помогают описать положение тела во время медицинского осмотра, любых хирургических процедур или после несчастного случая.

Вид спереди



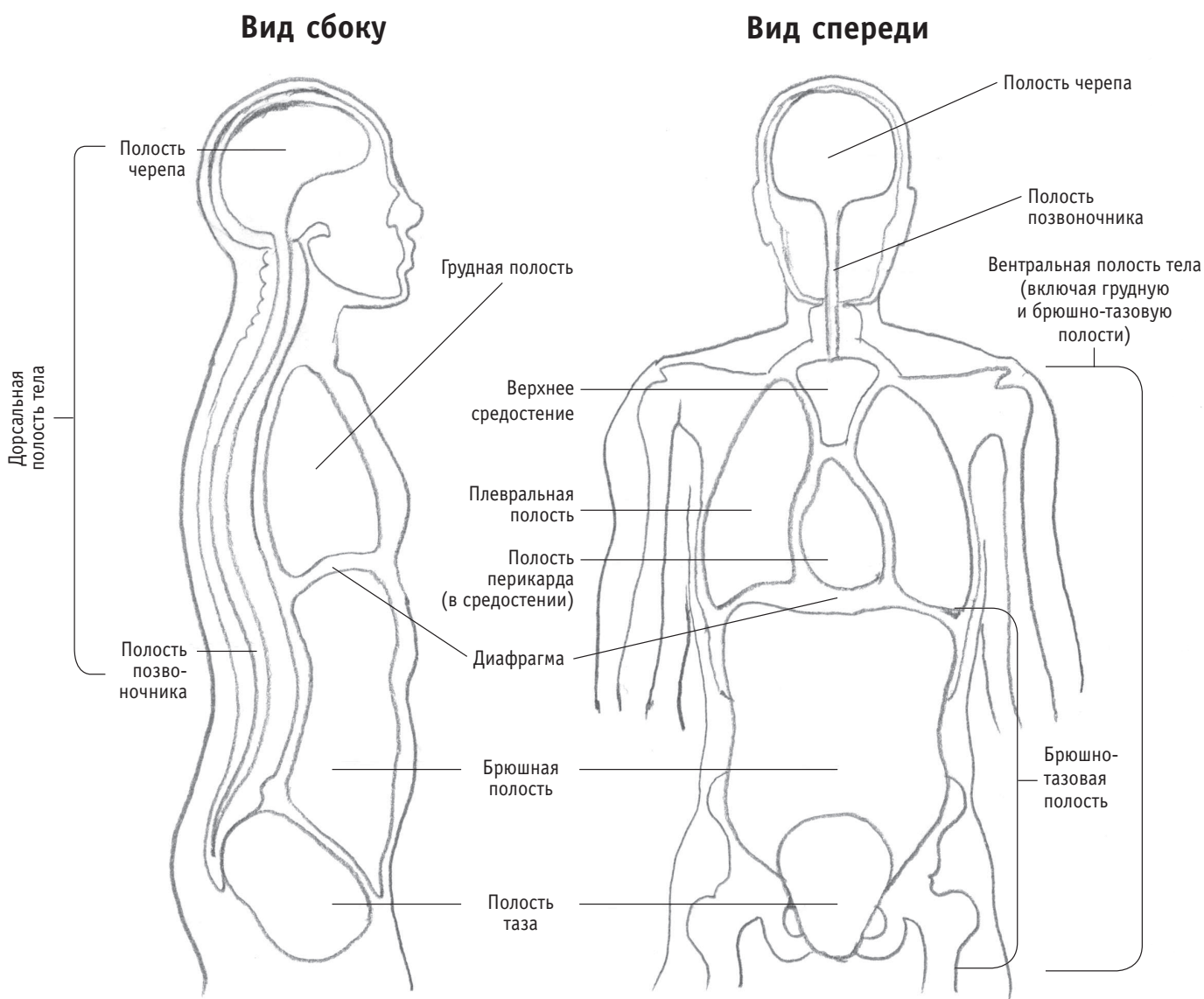
Вид сзади



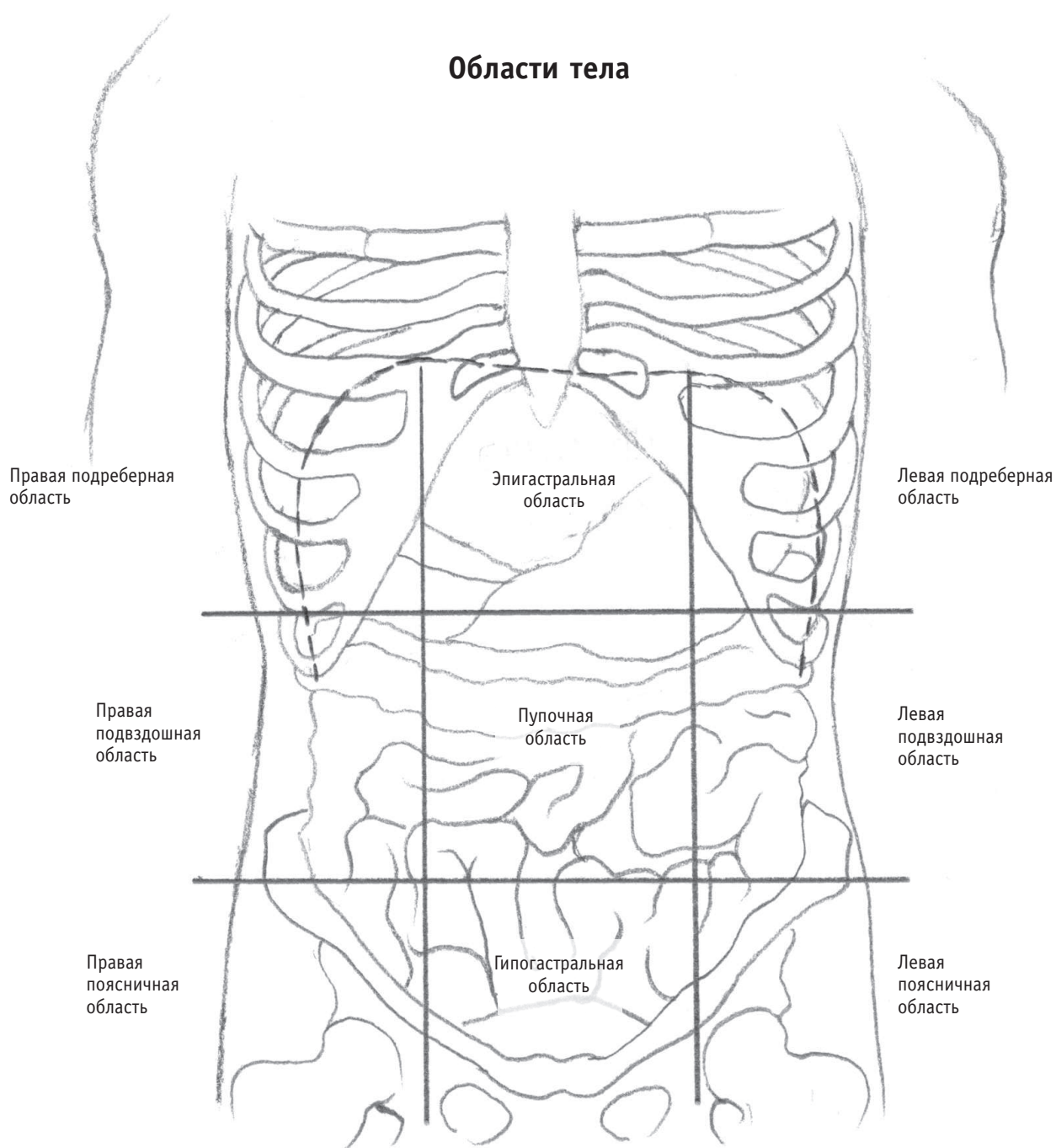
ПОЛОСТИ ТЕЛА И СЕРОЗНЫЕ ОБОЛОЧКИ

Органы тела разделены на различные отсеки мембранами, оболочками и другими структурами, которые сохраняют их положение и функции в определенных и/или отдельных местах внутри организма. Дорсальная (задняя) полость и вентральная (передняя) полость — это две большие части тела, которые защищают хрупкие и жизненно важные системы органов. Такое подразделение необходимо в медицинской практике для точного описания и определения местоположения органов

и структур. При выявлении подозрительного образования в ходе обсуждения хирургических процедур, например удаления опухоли, а также для определения локализации боли у пациента медицинские работники дополнительно разделяют эти полости на области либо квадранты. Тело можно разделить на девять областей или на четыре квадранта, в зависимости от необходимого уровня точности. Подробнее об этом можно узнать в любом медицинском учебнике по анатомии.



Области тела



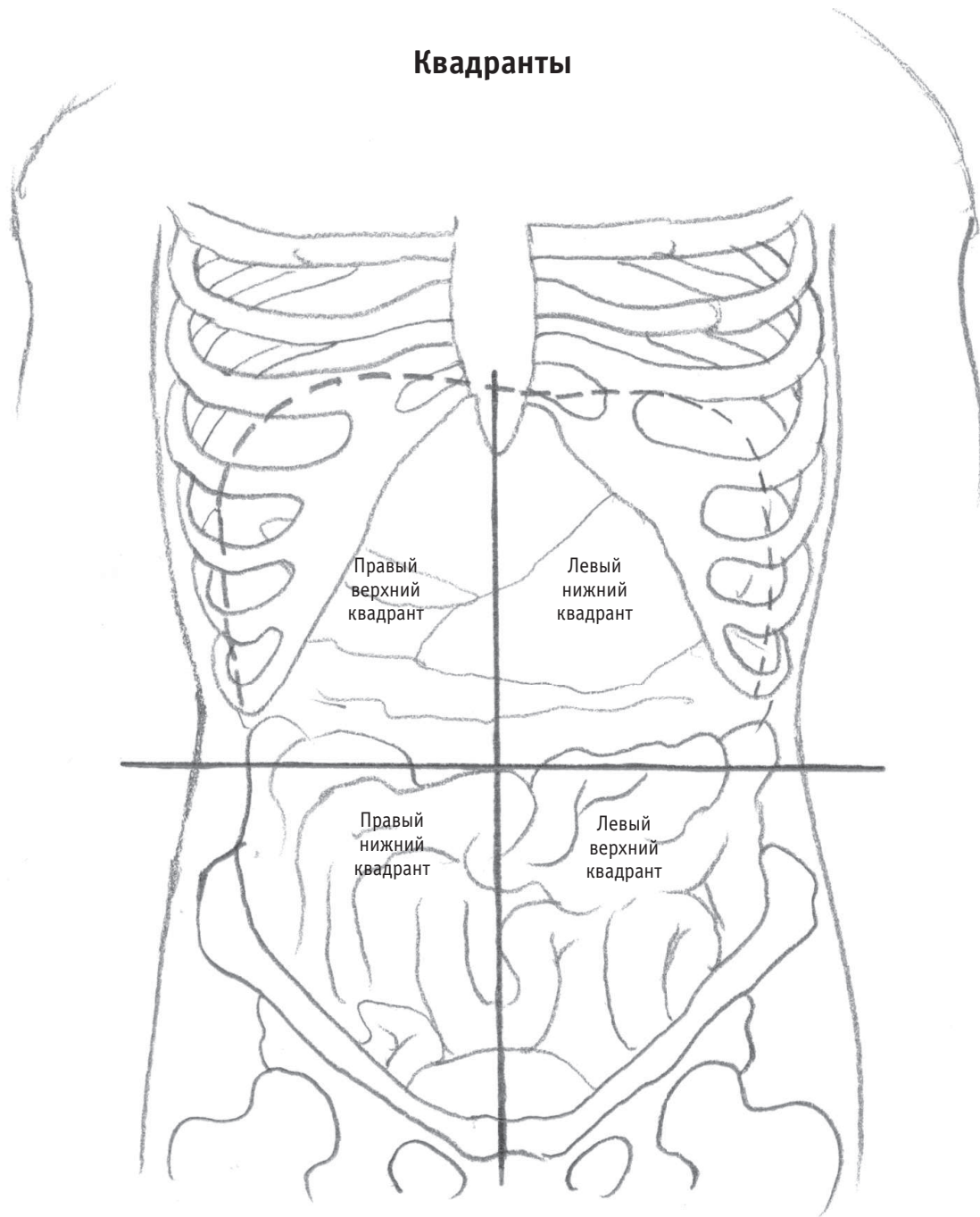
Термины, описывающие области тела

Данные термины больше подходят для медицинского учебника. Для выделения областей основную полость дополнительно разделяют горизонтальными линиями ниже ребер и выше таза, а затем вертикальными — от середины обеих ключиц. В результате получается девять областей.

Система квадрантов проще, и она чаще используется в медицине — полости подразделяются одной горизонтальной и одной вертикальной линией, которые пересекаются в области пупка.

На квадранты можно ссылаться и во время уроков по рисованию.

Квадранты



Вентральная полость: включает грудную и брюшно-тазовую полости, а также их отделы. Грудная полость содержит легкие и сердце, а брюшно-тазовая полость содержит органы пищеварительной и репродуктивной системы.

Дорсальная полость: содержит полость черепа и полость позвоночника.

НАЗВАНИЯ АНАТОМИЧЕСКИХ СТРУКТУР: ОСНОВНЫЕ МЫШЦЫ

Названия мышц могут показаться очень сложными, но они подчиняются правилам описания поло-

жения и ориентации. Термины соответствуют следующим описательным категориям:

- ◆ Размер
- ◆ Форма
- ◆ Локализация
- ◆ Ориентация мышечных волокон
- ◆ Движение мышечных волокон
- ◆ Точка отхождения (начала) мышцы
- ◆ Точка прикрепления мышцы
- ◆ Функция мышцы
- ◆ Выраженность сокращения

Размер

- ◆ **Maximus**: самая большая
- ◆ **Major**: большая
- ◆ **Magnis**: крупная
- ◆ **Medius**: средняя
- ◆ **Minor**: малая
- ◆ **Minimus**: меньшая
- ◆ **Longus**: длинная
- ◆ **Bravis**: короткая
- ◆ **Latissimus**: широчайшая

Пример: *latissimus dorsi* — широчайшая мышца спины (расположена по бокам).

Позиция/локализация

- ◆ **Interossei**: между
- ◆ **Lateralis**: сбоку
- ◆ **Medialis**: посередине
- ◆ **Orbicularis**: вокруг отверстия
- ◆ **Profundus**: глубокая
- ◆ **Superficialis**: поверхностная

Пример: *vastus medialis* или *vastus lateralis* — две головки четырехглавой мышцы бедра, одна расположена на внутренней поверхности, вторая — на наружной, по разные стороны колена.

